

## PILONEFRIT FONIDA TUG'ILGAN CHAQALOQLARNING IMMUN A'ZOLARIDAGI ASORATLAR

**Ilmiy rahbar: Eshqobilov Ozodbek Abdusodiq o'g'li**

[ozotbekbestboy@gmail.com](mailto:ozotbekbestboy@gmail.com)

**Abdurakhmonova Munisa Bakhodir qizi**

Termiz iqtisodiyot va servis universiteti

Tibbiyot fakulteti Davolash ishi

talabasi

[munisaabdurahmonova54@.com](mailto:munisaabdurahmonova54@.com)

### ANNOTATSIYA

Pilonefrit homiladorlik davrida uchraydigan muhim infeksiyon kasalliklardan biri bo'lib, u nafaqat onaning, balki yangi tug'ilgan chaqaloqning immun tizimiga ham sezilarli ta'sir ko'rsatadi. Ushbu tadqiqotning maqsadi pilonefrit fonida tug'ilgan chaqaloqlarda immun a'zolarining patomorfologik o'zgarishlarini o'rganishdan iborat. Tadqiqotda neonatal davrda vafot etgan chaqaloqlarning timus, taloq va limfa tugunlari morfologik jihatdan tahlil qilindi. Natijalar shuni ko'rsatdiki, bunday chaqaloqlarda timus involyutsiyasi, limfoid to'qimalarning gipoplaziyasi, taloqda oq pulpaning kamayishi va limfa tugunlarida reaktiv o'zgarishlar kuzatiladi. Ushbu o'zgarishlar immun tizimning yetilmaganligi va infeksiyaga javob reaksiyasining sustligi bilan izohlanadi. Xulosa qilib aytganda, onadagi pilonefrit chaqaloq immun tizimining rivojlanishiga salbiy ta'sir ko'rsatib, infeksiyon asoratlar xavfini oshiradi.

**KALIT SO'ZLAR:** Pilonefrit, chaqaloq, immun tizim, timus, limfa tugunlari, taloq, patologik o'zgarishlar, neonatal davr, immun disbalansi, infeksiyalarga sezuvchanlik

### АННОТАЦИЯ

Пиелонефрит у беременных является значимым инфекционным заболеванием, оказывающим влияние не только на организм матери, но и на иммунную систему новорожденного. Целью данного исследования явилось изучение патоморфологических изменений иммунных органов у новорожденных, рожденных на фоне пиелонефрита. В исследовании проведён морфологический анализ тимуса, селезёнки и лимфатических узлов у новорожденных. Результаты показали наличие инволюции тимуса, гипоплазии лимфоидной ткани, уменьшения белой пульпы селезёнки и реактивных изменений в лимфатических узлах. Выявленные изменения свидетельствуют о незрелости иммунной системы и

сниженной резистентности к инфекциям. Таким образом, пиелонефрит у матери оказывает неблагоприятное влияние на формирование иммунной системы новорожденного и повышает риск инфекционных осложнений.

**КЛЮЧЕВЫЕ СЛОВА:** Пиелонефрит, новорождённый, иммунная система, тимус, лимфатические узлы, селезёнка, патологические изменения, неонатальный период, дисбаланс иммунитета, восприимчивость к инфекциям

## ABSTRACT

Pyelonephritis during pregnancy is a significant infectious condition that affects not only the mother but also the immune system of the newborn. The aim of this study was to investigate the pathomorphological changes in immune organs of neonates born in the setting of maternal pyelonephritis. A morphological analysis of the thymus, spleen, and lymph nodes was performed in neonatal cases. The results demonstrated thymic involution, hypoplasia of lymphoid tissue, reduction of white pulp in the spleen, and reactive changes in lymph nodes. These findings indicate immaturity of the immune system and decreased resistance to infections. In conclusion, maternal pyelonephritis adversely affects the development of the neonatal immune system and increases the risk of infectious complications.

**KEYWORDS:** Pyelonephritis, neonate, immune system, thymus, lymph nodes, spleen, pathological changes, neonatal period, immune imbalance, susceptibility to infections

## KIRISH

Pilonefrit — bu buyrak parenximasi va kosachalar-tubulyar tizimining infeksiyalligʻlanish kasalligi boʻlib, homiladorlik davrida eng koʻp uchraydigan bakterial infeksiyalardan biri hisoblanadi. Homiladorlikda gormonal va mexanik omillar (progesteron taʼsirida siydik yoʻllarining kengayishi, bachadonning siydik yoʻllarini bosishi) siydik dimlanishiga olib keladi va bu infeksiyaning yuqoriga koʻtarilishiga qulay sharoit yaratadi. Natijada onada rivojlangan pilonefrit platsentar yetishmovchilik, intrauterin infeksiya va homila rivojlanishining buzilishiga sabab boʻlishi mumkin. Soʻnggi yillarda neonatologiya va patalogik anatomiya sohasidagi tadqiqotlar shuni koʻrsatmoqdaki, onadagi infeksiyon kasalliklar, xususan pilonefrit, yangi tugʻilgan chaqaloqlarning immun tizimi shakllanishiga sezilarli darajada taʼsir qiladi. Immun tizimning asosiy aʼzolari — timus, taloq va limfa tugunlari — ontogenez davomida juda sezgir boʻlib, intrauterin gipoksiya, infeksiya va toksik omillar taʼsirida morfologik va funksional oʻzgarishlarga uchraydi. Patogenez nuqtai nazaridan, pilonefritda asosiy etiologik omillar sifatida *Escherichia coli*, *Klebsiella spp.*, *Proteus spp.* kabi grammanfiy

bakteriyalar muhim rol o'ynaydi. Ushbu mikroorganizmlar gematogen yoki urogen yo'l orqali platsenta to'sig'idan o'tib, homila organizmiga ta'sir ko'rsatadi. Natijada homilada surunkali intrauterin gipoksiya, endotoksikoz va immun tizimning rivojlanishdan orqada qolishi kuzatiladi. Bu esa yangi tug'ilgan chaqaloqlarda immun javob reaksiyalarining yetarli darajada shakllanmasligiga olib keladi. Morfologik jihatdan, bunday chaqaloqlarda timusning involyutsiyasi (kortikal qatlamning yupqalashuvi, limfotsitlar sonining kamayishi), taloqda oq pulpaning gipoplaziyasi, limfa tugunlarida esa follikulyar tuzilmaning sust rivojlanishi aniqlanadi. Ushbu o'zgarishlar morfogenez jarayonining buzilishi bilan bevosita bog'liq bo'lib, limfoid to'qimaning differensiyalanish va proliferatsiya jarayonlari izdan chiqadi. Morfogenezdagi bunday buzilishlar immun tizimning strukturaviy asosini zaiflashtiradi.

Patologik anatomiya nuqtai nazaridan, pilonefrit fonida tug'ilgan chaqaloqlarda quyidagi patomorfologik jarayonlar kuzatiladi:

- limfoid to'qimalarning gipoplaziyasi va distrofiyasi;
- timusda aksidental involyutsiya;
- taloqda oq pulpa va germinal markazlarning kamayishi;
- limfa tugunlarida sinuslar kengayishi va retikulyar stromaning o'zgarishi;
- ba'zi hollarda yallig'lanish infiltratsiyasi va nekrotik o'zgarishlar.

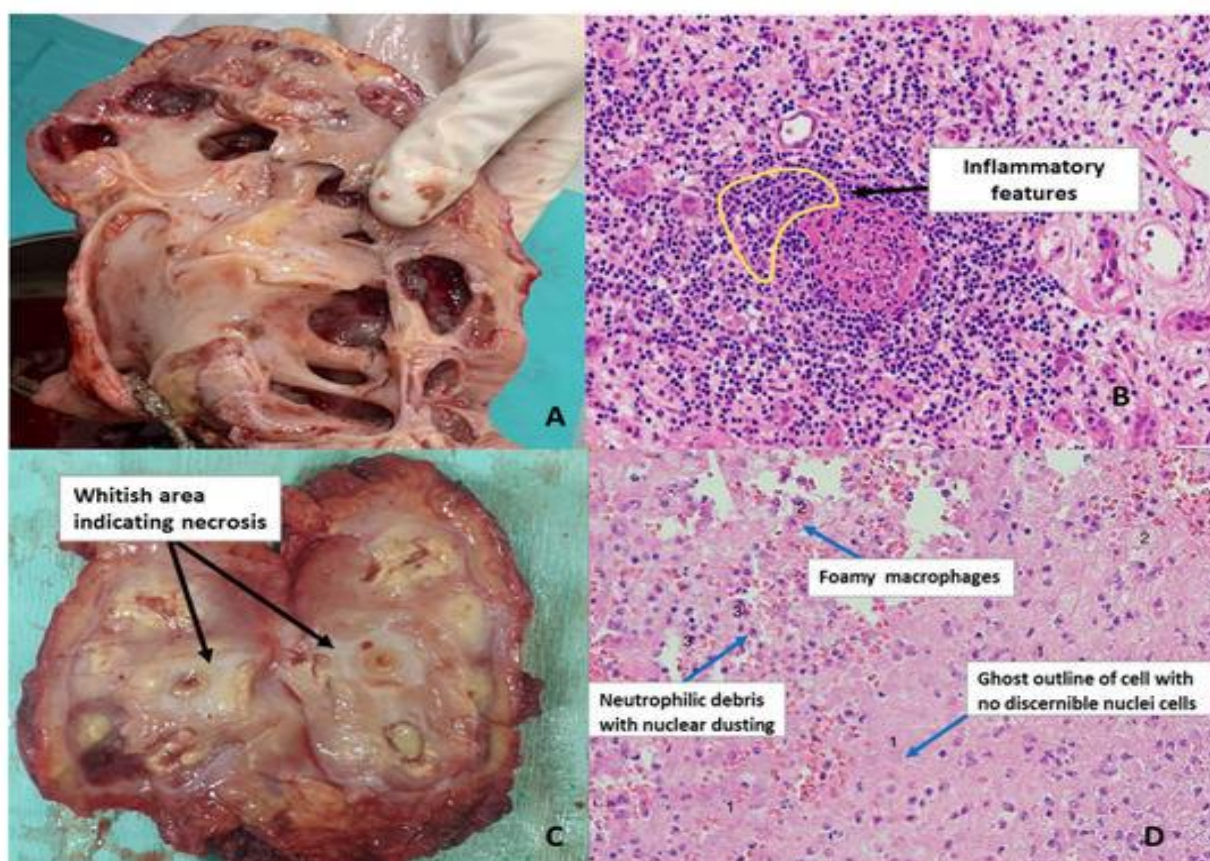
Mazkur o'zgarishlar immun tizimning funksional yetishmovchiligini aks ettiradi va chaqaloqlarda infeksiyon kasalliklarga yuqori sezuvchanlikni yuzaga keltiradi.

Pilonefritning asoratlari nafaqat buyrak tizimi bilan chegaralanib qolmaydi, balki tizimli xarakterga ega bo'lib, neonatal sepsis, pnevmoniya, enterokolit kabi og'ir kasalliklarning rivojlanishiga olib kelishi mumkin. Ayniqsa, immun tizim a'zolarining yetilmaganligi ushbu asoratlarning og'ir kechishiga sabab bo'ladi.

Diagnostika nuqtai nazaridan, bunday holatlarni aniqlashda klinik ma'lumotlar bilan bir qatorda patomorfologik tekshiruvlar muhim ahamiyatga ega. Autopsiya materiallarini gistologik o'rganish orqali immun a'zolardagi strukturaviy o'zgarishlar aniqlanadi. Shuningdek, immunogistokimyoviy usullar limfotsit populyatsiyalarini baholash imkonini beradi va bu immun tizimning funksional holatini aniqlashda muhimdir. Shunday qilib, pilonefrit fonida tug'ilgan chaqaloqlarda immun a'zolarining morfologik va funksional holatini o'rganish nafaqat patologik anatomiya, balki klinik amaliyot uchun ham dolzarb hisoblanadi. Ushbu tadqiqot yo'nalishi neonatal kasalliklarning oldini olish, erta diagnostika va samarali davolash choralarini ishlab chiqishda muhim ilmiy asos bo'lib xizmat qiladi.

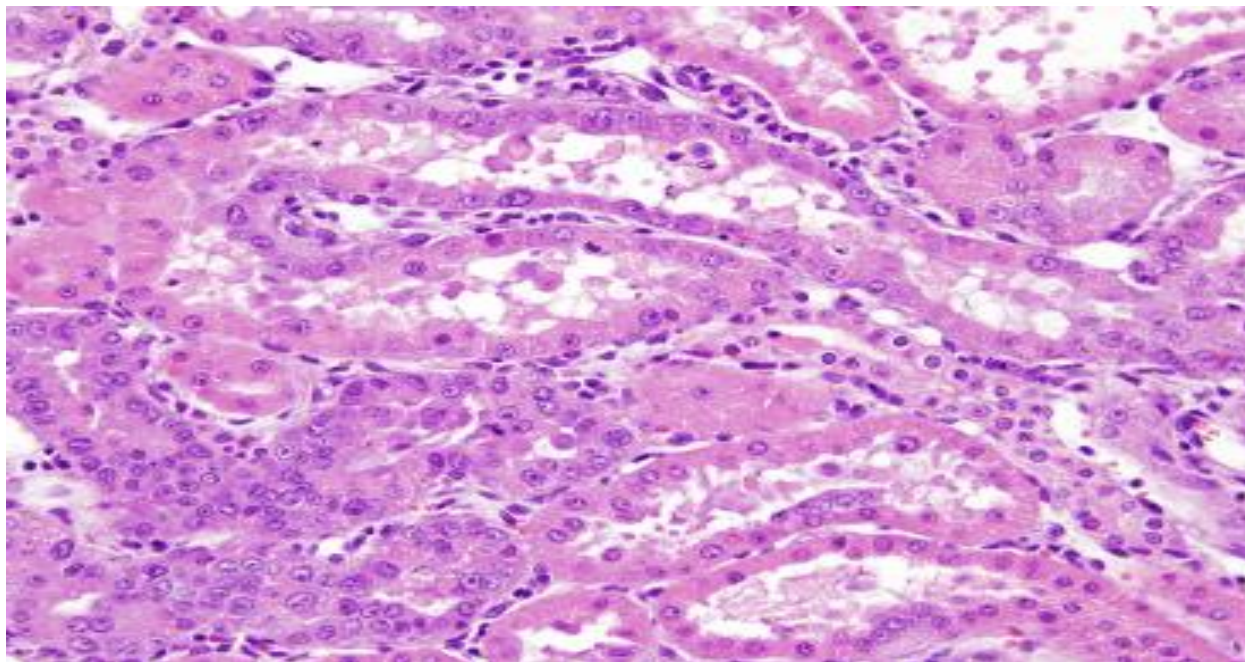
## MATERIALLAR VA METODLAR

Ushbu tadqiqot patalogik anatomiya yoʻnalishida olib borilib, pilonefrit bilan asoratlangan homiladorlik fonida tugʻilgan chaqaloqlarda immun tizim aʼzolarining morfologik oʻzgarishlarini oʻrganishga qaratildi. Tadqiqot materiali sifatida neonatal davrda vafot etgan chaqaloqlarning autopsiya materiallari — timus, taloq va periferik limfa tugunlari toʻqimalari oʻrganildi.



Taqqoslash maqsadida fiziologik homiladorlikdan tugʻilgan chaqaloqlarning mos nazorat materiallari ham jalb etildi.

Materiallarni olish va qayta ishlash umumqabul qilingan patomorfologik usullar asosida amalga oshirildi. Olingan toʻqima namunalari 10% neytral formalin eritmasida fiksatsiya qilindi, soʻngra standart parafin bloklarga oʻtkazilib, mikrotom yordamida 4–6 mkm qalinlikdagi kesmalar tayyorlandi. Gistologik preparatlar gematoksilin-eozin (H&E) boʻyogʻi bilan boʻyandi. Qoʻshimcha ravishda limfoid hujayralarning tuzilishini chuqurroq baholash uchun zarur hollarda Van Gizon va PAS (periodic acid–Schiff) boʻyash usullari qoʻllanildi.



Immun tizim hujayralarining populyatsion tarkibini aniqlash maqsadida immunogistokimyoviy (IHK) tekshiruvlar o'tkazildi. Ushbu usulda T-limfotsitlar uchun CD3, B-limfotsitlar uchun CD20 markerlari qo'llanildi. Antigen-antitela reaksiyasi natijalari yarim miqdoriy (semiquantitative) usulda baholandi. Morfometrik tahlil mikroskop ostida amalga oshirilib, timusda kortikal va medullyar qatlamlar nisbati, taloqda oq va qizil pulpa ulushi, limfa tugunlarida follikulyar apparat rivojlanganlik darajasi aniqlanib, nisbiy ko'rsatkichlar orqali baholandi. Har bir preparatda kamida bir nechta ko'rish maydonlari o'rganilib, o'rtacha qiymatlar hisoblandi. Tadqiqot davomida olingan natijalar statistik jihatdan qayta ishlanib, guruhlar o'rtasidagi farqlar ishonchliligi baholandi. Statistik tahlilda o'rtacha qiymat (M) va standart og'ish (SD) ko'rsatkichlari hisoblab chiqildi. Barcha tadqiqot bosqichlari bioetika me'yorlariga rioya qilgan holda amalga oshirildi hamda patoanatomik tekshiruvlar amaldagi me'yoriy hujjatlar asosida olib borildi. Shu tariqa qo'llanilgan kompleks morfologik, morfometrik va immunogistokimyoviy usullar pilonefrit fonida tug'ilgan chaqaloqlarda immun tizim a'zolaridagi patomorfologik o'zgarishlarni har tomonlama baholash imkonini berdi.

## **NATIJALAR**

O'tkazilgan patomorfologik va immunogistokimyoviy tadqiqotlar natijalari pilonefrit fonida tug'ilgan chaqaloqlarda immun tizim a'zolarida sezilarli strukturaviy va funksional o'zgarishlar mavjudligini ko'rsatdi. Timusni mikroskopik o'rganishda uning kortikal qatlami keskin yupqalashgani, limfotsitlar sonining kamaygani va medullyar qismning nisbatan kengaygani kuzatildi. Ko'pchilik holatlarda timusda aksidental involyutsiya belgilari aniqlanib, Gassal tanachalarining nisbatan ko'paygani qayd etildi.

Bu holat T-limfotsitlar differensiyalanish jarayonining susayganligini ko'rsatadi. Taloq to'qimasida oq pulpaning hajmi kamaygani, limfoid follikulalar sust rivojlangani va germinal markazlarning deyarli aniqlanmasligi kuzatildi. Qizil pulpa esa nisbatan kengaygan bo'lib, unda qon bilan to'lishish (plethora) va ayrim hollarda distrofik o'zgarishlar aniqlangan. Bu esa gumoral immunitetning yetarli darajada shakllanmaganligini ko'rsatadi. Limfa tugunlarida follikulyar apparatning gipoplaziyasi, sinuslarning kengayishi va retikulyar stromaning bo'shashishi kuzatildi. Ayrim preparatlarda reaktiv o'zgarishlar, ya'ni makrofaglar sonining ortishi va sinus histiotsitozi aniqlangan bo'lib, bu organizmda infeksiyon jarayon mavjudligini tasdiqlaydi. Immunogistokimyoviy tekshiruvlar natijasida CD3+ T-limfotsitlar va CD20+ B-limfotsitlar ekspressiyasi nazorat guruhiga nisbatan pasaygani aniqlandi. Bu esa immun tizimning hujayraviy va gumoral komponentlari yetarlicha rivojlanmaganligini ko'rsatadi.

1-jadval. Immun a'zodagi morfologik o'zgarishlarning taqqoslama tavsifi

Ko'rsatkichlar	Nazorat guruhi	Pilonefrit fonida tug'ilgan chaqaloqlar
Timus kortikal qatlami	Yaxshi rivojlangan	Yupqalashgan
Timus medullyar qismi	Me'yorida	Nisbatan kengaygan
Taloq oq pulpasi	Yaxshi rivojlangan	Kamaygan
Taloq qizil pulpasi	Me'yorida	Kengaygan, qon bilan to'lishgan
Limfa tugunlari follikulalari	Aniq ko'rinadi	Gipoplaziya
Sinuslar holati	Me'yorida	Kengaygan

2-jadval. Immunogistokimyoviy ko'rsatkichlarning yarim miqdoriy bahosi

Markerlar	Nazorat guruhi	Pilonefrit fonida
CD3 (T-limfotsitlar)	+++	+ / ++
CD20 (B-limfotsitlar)	+++	+
Gassal tanachalari	+	++ / +++
Makrofaglar faolligi	+	++

Olingan natijalar shuni ko'rsatadiki, pilonefrit fonida tug'ilgan chaqaloqlarda immun tizim a'zolarining rivojlanishi sustlashgan bo'lib, bu ularning infeksiyalarga nisbatan sezuvchanligini oshiradi. Aniqlangan patomorfologik o'zgarishlar neonatal davrda uchraydigan asoratlarning patogenetik asosini tashkil etadi.

### МУНОКАМА

O'tkazilgan tadqiqot natijalari pilonefrit bilan asoratlangan homiladorlik fonida tug'ilgan chaqaloqlarda immun tizim a'zolarining sezilarli darajada morfologik va funksional yetilmaganligini ko'rsatdi. Aniqlangan o'zgarishlar zamonaviy patologik anatomiya va neonatologiya bo'yicha adabiyotlarda keltirilgan ma'lumotlar bilan mos keladi, ya'ni intrauterin infeksiya va surunkali gipoksiya limfoid to'qimalarning rivojlanishiga salbiy ta'sir ko'rsatadi. Timusdagi aksidental involyutsiya va kortikal qatlamning yupqalashuvi T-limfotsitlar differensiyalanish jarayonining buzilganligini bildiradi. Ma'lumki, timus yangi tug'ilgan chaqaloqlarda immunitetning markaziy organi bo'lib, uning morfologik butunligi hujayraviy immun javobning shakllanishi uchun muhim ahamiyatga ega. Onadagi pilonefrit natijasida yuzaga kelgan endotoksikoz va gipoksiya timus stromasiga zarar yetkazib, timotsitlar proliferatsiyasini susaytiradi. Bu esa neonatal davrda immun tanqislik holatlarining yuzaga kelishiga zamin yaratadi. Taloqdagi oq pulpaning gipoplaziyasi va germinal markazlarning sust rivojlanishi gumoral immunitetning yetilmaganligini ko'rsatadi. Ilmiy manbalarga ko'ra, taloqning oq pulpasi B-limfotsitlar proliferatsiyasi va antitana hosil bo'lishida asosiy rol o'ynaydi. Shuning uchun ushbu strukturaviy o'zgarishlar chaqaloqlarda infeksiyalarga qarshi antitana javobining sustligini izohlaydi. Qizil pulpaning kengayishi esa ko'pincha gemodinamik buzilishlar va qonning dimlanishi bilan bog'liq bo'lib, intrauterin gipoksiya bilan chambarchas aloqador. Limfa tugunlaridagi follikulyar apparatning gipoplaziyasi va sinus histiotsitozi organizmning infeksiya ta'siriga javob reaksiyasini aks ettiradi. Bunda bir tomondan limfoid to'qimaning yetilmaganligi kuzatilsa, ikkinchi tomondan kompensator reaktiv jarayonlar rivojlanadi. Bu holat immun tizimning nomukammal, ammo faollashishga harakat qilayotgan holatini ifodalaydi. Immunogistokimyoviy natijalarda CD3 va CD20 markerlari ekspressiyasining pasaygani aniqlanishi hujayraviy va gumoral immunitet komponentlarining bir vaqtning o'zida zararlanganligini ko'rsatadi. Bu esa pilonefritning tizimli ta'sirini yana bir bor tasdiqlaydi. Ayrim tadqiqotlarda ham shunga o'xshash natijalar qayd etilib, intrauterin infeksiyalar fonida limfotsitlar populyatsiyasining kamayishi kuzatilgan. Patogenez jihatidan qaralganda, asosiy zarar yetkazuvchi omillar sifatida bakterial toksinlar, sitokin disbalansi va gipoksiya ajralib turadi. Ushbu omillar birgalikda ta'sir etib, morfogenez jarayonini

buzadi, ya'ni limfoid organlarda hujayralarning proliferatsiyasi, differensiyalanishi va migratsiyasi izdan chiqadi. Natijada immun tizim strukturaviy jihatdan yetarlicha shakllanmaydi. Shu bilan birga, aniqlangan patomorfologik o'zgarishlar klinik jihatdan muhim bo'lib, ular neonatal sepsis, pnevmoniya va boshqa infeksiyon asoratlarning rivojlanish xavfini oshiradi. Demak, onadagi pilonefritni o'z vaqtida aniqlash va davolash nafaqat onaning sog'lig'ini, balki homila va yangi tug'ilgan chaqaloqning immun holatini saqlashda ham muhim ahamiyatga ega. Umuman olganda, tadqiqot natijalari pilonefrit fonida rivojlanadigan intrauterin sharoitlar immun tizim a'zolarining morfogeneziga chuqur ta'sir ko'rsatishini va bu o'zgarishlar patologik anatomiya darajasida aniq namoyon bo'lishini tasdiqlaydi.

### XULOSA

Pilonefrit fonida tug'ilgan chaqaloqlarda immun tizim organlarida sezilarli morfologik o'zgarishlar aniqlangan. Timus, limfa tugunlari va taloqdagi limfotsit faolligi pasayishi, Hassal tanachalarining nomutanosib rivojlanishi va follikullar yetarli shakllanmasligi neonatal davrda immun javobning sustlashishiga olib keladi. Ushbu morfologik o'zgarishlar chaqaloqlarda yuqori infeksiyaviy sezuvchanlik va surunkali yallig'lanish kasalliklariga moyillikni oshiradi. Natijalar neonatal davrda immun monitoring va profilaktik choralarni kuchaytirish zarurligini ko'rsatadi.

### FOYDALANILGAN ADABIYOTLAR

1. Струков А. И., Серов В. В. «Патологическая анатомия» – umumiy va «xususiy» patologik anatomiyani yoritadigan keng qo'llanma. Material patomorfologik jarayonlar, hujayra patologiyasi, yallig'lanish, immun patologiyasi, organ tizimlari patologiyasi kabi bo'limlarni o'z ichiga oladi.
2. Под ред. В. С. Паукова «Патологическая анатомия: учебник» – Sechenov universiteti ilmiy jamoasi tomonidan tuzilgan darslik bo'lib, patologik jarayonlarning morfologik asoslarini strukturaviy va funksional jihatdan izohlaydi.
3. Насыров Р. А., Иванов Д. О., Аничков Н. М. «Патологическая анатомия. Общий курс» – umumiy patologik anatomiyaga qaratilgan kirish darsligi, yallig'lanish, hujayra va to'qima reaksiyalari, nekroz, immunopatologiya va boshqalarni o'z ichiga oladi.
4. Пальцев М. А. «Руководство к практическим занятиям по патологической анатомии» – amaliy mashg'ulotlar uchun qo'llanma, patologik materiallarni baholash, diagnostika yondashuvlari bo'yicha ko'rsatmalar beradi.
5. О. В. Зайратьянц (атлас): «Патологическая анатомия» – atlas shaklida, makro- va mikropreparatlar bilan yoritilgan qo'llanma; patologik morfologiyani vizual tarzda mustahkamlash uchun juda foydali.