

УДК:617.735

СОВЕРШЕНСТВОВАНИЕ ЛЕЧЕНИЯ ГЕМОФТАЛЬМА ПРИ ДИАБЕТИЧЕСКОЙ РЕТИНОПАТИИ

Одилов Миршод Юсупович

Бухарский государственный медицинский институт, г.Бухара,
Узбекистан.

Резюме

Диабетическая ретинопатия — поражение сетчатки глаза диабетического происхождения. Является одним из наиболее тяжёлых осложнений сахарного диабета; проявляется в виде диабетической микроангиопатии, поражающей сосуда сетчатой оболочки глазного яблока, наблюдаемой у 90% пациентов при сахарном диабете. Наиболее часто развивается при длительном течении сахарного диабета. Своевременное офтальмологическое обследование позволяет выявить развитие ретинопатии на ранней стадии. Нарушение зрения — одно из инвалидизирующих проявлений сахарного диабета. Слепота у пациентов с сахарным диабетом наступает в 25 раз чаще, чем среди лиц, не страдающих этим недугом.

Ключевые слова: гемофтальм, диабетическая ретинопатия, фибринолитики

Summary

Diabetic retinopathy is damage to the retina of the eye of diabetic origin. It is one of the most severe complications of diabetes; manifests itself in the form of diabetic microangiopathy, affecting the vessels of the retina of the eyeball, observed in 90% of patients with diabetes. Most often develops with long-term diabetes mellitus. Timely ophthalmological examination allows you to detect the development of retinopathy at an early stage. Visual impairment is one of the disabling manifestations of diabetes mellitus. Blindness in patients with diabetes mellitus occurs 25 times more often than among people who do not suffer from this disease.

Keywords: hemophthalmus, diabetic retinopathy, fibrinolytics

Rezyume

Diabetik retinopatiya - ko‘z to‘r pardasining shikastlanishi. Bu diabetning eng og‘ir asoratlaridan biridir; diabet bilan og‘rigan bemorlarning 90 % kuzatilgan ko‘z olmasining to‘r pardasi tomirlariga ta‘sir qiluvchi diabetik mikroangiopatiya shaklida o‘zini namoyon qiladi. Ko‘pincha uzoq davom etadigan qandli diabetda rivojlanadi. O‘z vaqtida oftalmologik tekshiruv retinopatiya rivojlanishini dastlabki bosqichda aniqlash imkonini beradi. Ko‘rishning buzilishi qandli diabetning asosiy asoratlaridan biridir. Qandli diabet bilan og‘rigan bemorlarda ko‘rlik ushbu kasallikdan aziyat chekadigan odamlarga qaraganda 25 marta tez-tez uchraydi.

Kalit so‘zlar: gemoftalm, diabetik retinopatiya, fibrinolitiklar

Актуальность темы.

Диабетическая ретинопатия — это повреждение сетчатки глаза, которое возникает при сахарном диабете. Высокий уровень длительно существующей гликемии изменяет структуру стенки кровеносных сосудов сетчатки глаза, делает их более проницаемыми, позволяя жидкости проникать во внутрисетчаточное пространство. В настоящее время во всех странах мира, отмечается тенденция роста заболеваемости и распространенности одного из тяжелых микрососудистых осложнений сахарного диабета - диабетической ретинопатии. У каждого десятого больного сахарным диабетом выявляется та или иная форма диабетической ретинопатии, которая приводит к значительному снижению зрения, вплоть до его потери, инвалидности и слепоте. (Мартусевич Я.А., и соавт.2023г.) По данным Международной Диабетической Федерации, на 1 января 2016 г. в мире около 415 млн людей в возрасте от 20 до 79 лет страдают диабетом.

Трудности, с которыми приходится сталкиваться офтальмологам при лечении геморрагических осложнений у пациентов с сахарным диабетом, связаны с анатомофизиологическими особенностями стекловидного тела (СТ). Стекловидное тело практически не обладает фибринолитической активностью, и рассасывание крови, в случае гемофтальмов, протекает медленно [8], поэтому патогенетически обоснованным в лечении кровоизлияний в стекловидное тело является применение ферментов [2, 8,].

Даже при использовании современных ферментных препаратов рассасывание кровоизлияний происходит чрезвычайно медленно [8], что

связано с недостаточной эффективностью существующих способов введения лекарственных веществ и невозможностью создания достаточно высокой концентрации лекарственного препарата при экстраокулярных способах введения в связи с высокой избирательной способностью гематоофтальмического барьера.

Цель исследования

Изучить сравнительную эффективность различных способов введения «Гемазы» и «Эмоксипина» при лечении пациентов с гемофтальмом при диабетической ретинопатии.

Материал и методы

Под нашим наблюдением находились 46 пациентов с пролиферативной стадией диабетической ретинопатии, осложненной гемофтальмом (49 глаз), пациенты I группы (n = 20) получали «Гемазу» парабульбарно, II (n = 16) — в субтеноново пространство с предварительным выполнением ЗТС, III (n = 13) — интравитреально (табл. 1.)

Все больные находились под наблюдением эндокринолога по поводу сахарного диабета I типа в течение 10—35 лет (в среднем около 20). Ферментотерапия применялась с целью восстановления прозрачности стекловидного тела для последующей профилактической лазеркоагуляции. Базовая терапия во всех группах была одинаковая.

Таблица 1

Распределение больных по полу и возрасту

Группы	I	II	III
Пол, м/ж	8/12	8/8	7/6
Средний возраст, лет	59,9 ± 12,7	57,9 ± 9,1	58,88 ± 15,9

Таблица 2

Сроки от момента кровоизлияния

Группы	I	II	III
До 3 сут	7 (35%)	5 (31.25 %)	5 (38.5 %)
От 4 до 7 сут	8 (40 %)	7 (43.75 %)	5 (38.5 %)
От 8 до 14 сут	5 (25 %)	4 (25 %)	3 (23 %)

В I группе пациенты получали ежедневные инъекции «Эмоксипин», которую вводили парабульбарно 1 раз в сутки в дозе 1 % - 0,5мл от 7 до 10 суток (в среднем 9 суток).

Во II группе пациентма в стационар вводили 5000 МЕ «Гемазу» в субтеноново пространство 1 раз в сутки в дозе 5000 МЕ от 2 до 7 суток (в среднем 4 дня).

В III группе «Гемазу» вводили интравитреально в день поступления в дозе 500—1000 МЕ однократно, в последующем продолжали — субконъюнктивально ежедневно в дозе 5000 МЕ от 2 до 5 дней (в среднем 3,5 суток).

«Гемаза» представляет собой лиофилизированный ферментный препарат, содержащий рекомбинантную проурокиназу (РПУ), помещенную на инертном носителе, в состав которого входят декстран и хлорид натрия. РПУ катализирует превращение плазминогена в плазмин — сериновую протеазу, способную лизировать фибриновые сгустки, и обладает высокой специфичностью действия, так как активизирует плазминоген преимущественно в области сгустка, что снижает риск возникновения возможных кровотечений и геморрагий.

Препарат «Гемаза» хорошо растворим в воде и изотоническом растворе натрия хлорида, стерилен и апирогенен. Форма выпуска: лиофилизированный порошок по 5000 МЕ расфасован в ампулы по 1 мл. «Гемаза» хранится при температуре не выше +25 °С в сухом защищенном от света месте в течение 1 года.

Лекарственная форма «Гемаза» разрешена для применения Фармакологическим комитетом РУз. департамента государственного контроля качества, эффективности, безопасности лекарственных средств и медицинской техники МЗ РУз.

Эмоксипин раствор для инъекций 1%, действующее вещество: Метилэтилпиридинол (Methylethylpiridinol). Фармакологическое действие — ангиопротективное, антигипоксическое, антиагрегационное. Снижает сосудистую проницаемость и вязкость крови, нормализует тканевой метаболизм, в т.ч. при инсульте и инфаркте.

Обследование пациентов с гемофтальмом включало: визометрию,

рефрактометрию и периметрию, биомикроскопию, офтальмоскопию, тонометрию, эхобиометрию, электрофизиологические исследования, оптикокогерентная томография, фоторегистрацию состояния глазного дна, оценивалась динамика остроты зрения и фиксировался срок, на который визуализировалось глазное дно. Привлекались смежные специалисты: эндокринолог, терапевт. Срок наблюдения составил 30 суток.

Степень распространенности кровоизлияния в СТ оценивали на основе «индекса гемофтальма» [6, 14], рассчитываемого по данным непрямой бинокулярной офтальмоскопии с линзой +30 дптр. При этом сетчатку делили на 4 квадранта и видимость деталей сетчатки оценивали в баллах от 0 до 3:

0 — крови и ее остатков не определяется, видны все детали сетчатки;

1 — незначительное кровоизлияние или его остатки, детали сетчатки видны в тумане;

2 — среднее кровоизлияние, определяется слабый розовый рефлекс, но детали видны с трудом;

3 — массивное кровоизлияние, розовый рефлекс отсутствует, детали сетчатки неразличимы.

Таблица 3

Динамика «индекса гемофтальма», в баллах ($M \pm m$)

Группы	До лечения	Сроки наблюдения, сутки				
		1	3	7	14	30
I	10,9 ± 0,18	9,8 ± 0,17	8,4 ± 0,18	5,9 ± 0,19	4,2 ± 0,18	3,1 ± 0,14
II	11,1 ± 0,17	9,6 ± 0,19	8,2 ± 0,19	4,9 ± 0,23	3,8 ± 0,18	2,6 ± 0,21
III	11,0 ± 0,21	9,1 ± 0,19	7,4 ± 0,2	4,3 ± 0,26	3,1 ± 0,21	2,2 ± 0,2

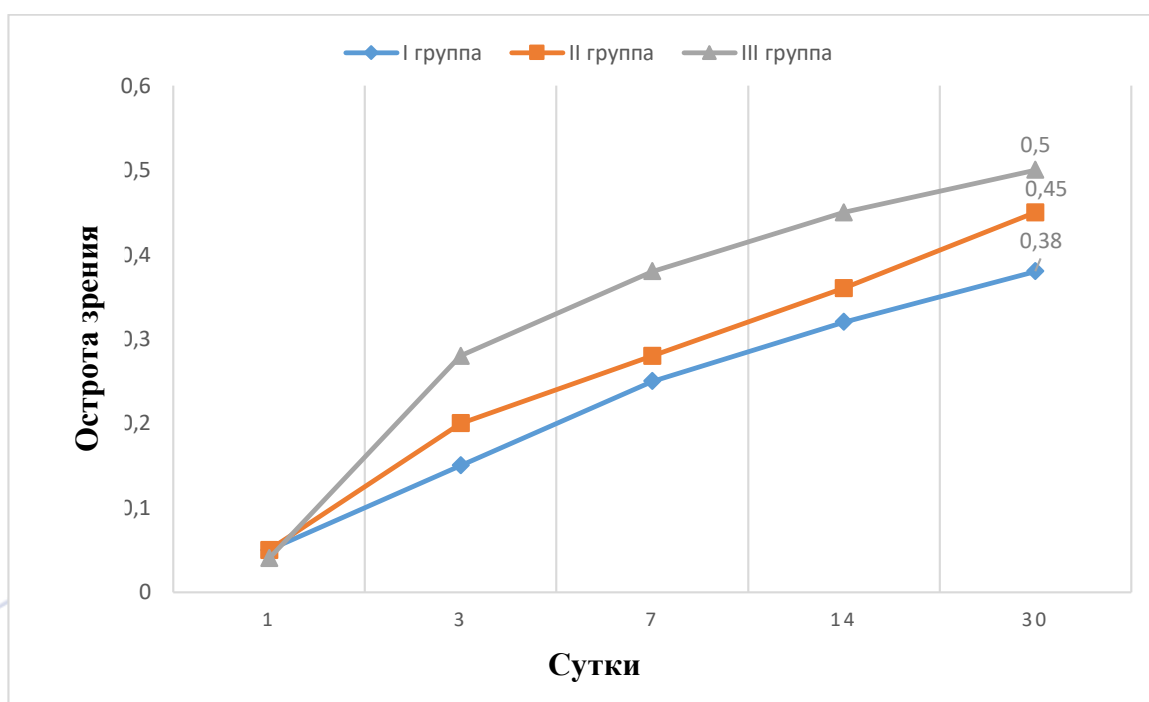


Рис. 1. Динамика остроты зрения у больных с диабетической ретинопатией, осложненной гемофтальмом. ($M \pm m$)

Результаты осмотра в баллах по каждому квадранту складывали и получали «индекс гемофтальма», который оценивали в трех группах на 1, 3, 7, 14, 30 сутки наблюдения.

Разница между средними показателями «индекса гемофтальма» по отдельным группам оценивалась с помощью коэффициента достоверности Стьюдента (t) (табл. 3).

Дополнительно, по мере восстановления прозрачности оптических сред, у каждого больного фиксировался день, когда визуализировалось глазное дно.

Для оценки общего статуса были проанализированы показатели общеклинического и биохимического анализов крови, а также показатели, характеризующие состояние свертывающей системы: протромбиновый индекс, фибриноген, активное время рекальцификации, время свертывания и время кровотечения. Эти данные анализировали до начала лечения и повторно через 7 дней.

Обращалось внимание на переносимость и развитие местных и

системных проявлений аллергических реакций при применении лекарственных средств, а также на частоту повторных кровоизлияний и частоту и выраженность отслойки задней гиалоидной мембраны (ЗГМ).

Результаты

Сравнение динамики средней остроты зрения показало отсутствие статистически значимой разницы в группах до лечения.

Как следует из рисунка 1, острота зрения у больных I и II групп значительно повысилась ($p < 0,05$) начиная с 3 суток наблюдения по сравнению с исходной, а у пациентов III группы по истечению первых суток. У пациентов, в лечении которых «Гемазу» применяли интравитреально, показатели остроты зрения с 3 суток и до конца сроков наблюдения превышала ($p < 0,05$) показатели группы с Эмоксипином парабульбарным и Гемазой субтеноновым ведением. В конце срока наблюдения средняя острота зрения в III группе составила $0,50 \pm 0,02$, во II группе — $0,45 \pm 0,02$, и в I группе — $0,38 \pm 0,03$.

Показатели «индекса гемофтальма» у больных всех групп до начала лечения были примерно одинаковы (табл. 3). Однако через сутки после начала лечения и до конца срока наблюдения в III группе «индекс гемофтальма» был ниже ($p < 0,05$), чем в I и II группах.

По результатам анализа данных ультразвукового сканирования в III группе в 3 случаях отметили развитие полной отслойки ЗГМ на 14-е сутки наблюдения, в I и II группе к 30 суткам наблюдения отмечено по одному случаю полной отслойки ЗГМ.

Повторные кровоизлияния были отмечены: в I группе в 3 случаях, во II группе в 2 случаях, и в III группе в 2 случаях.

ВЫВОДЫ

Таким образом, интравитреальное введение «Гемазы» преобладает над другими способами и открывает возможности к более раннему проведению лазерной хирургии при диабетической ретинопатии.

При этом аллергических осложнений от применения «Гемазы» не отмечено, а частота повторных кровоизлияний не зависит от способа введения.

Список литературы

1. Анджелова Д.В. Ультразвуковые методы диагностики и мониторинга патологических состояний стекловидного тела: Автореф. дис. ... д-ра мед. наук. М 2010; 44.

2. Бойко Э.В. Оказание специализированной офтальмологической помощи раненым с открытой травмой глаза в военных конфликтах / Э.В. Бойко, С.В. Чурашов, И.Ф. Савченко // Актуальные проблемы современной клинической медицины: материалы конференции: регион. науч.-практ. конф. / под общ. ред. В.А. Ульянова. — Подольск, 2005. — С. 19-20.

3. Волков В.В. Об объеме помощи при открытой травме заднего отдела глаза применительно к условиям экстремальных ситуаций / В.В. Волков // Лечение посттравматической патологии заднего отдела глаза у пострадавших в экстремальных ситуациях: материалы науч.-практ. конф. МНИИ ГБ им. Гельмгольца. — М., 2004. — С. 44-47.

4. Гильманшин Т.Р. Интравитреальное введение кеналога в витреоретинальной хирургии: автореф. дис. ... канд. мед. наук / Т.Р. Гильманшин. — М., 2008. — 42 с.

5. Bitter C., Suter K., Figueiredo V. et al. Preservative-free triamcinolon acetonid suspension developed for intravitreal injection / C. Bitter, K. Suter, V. Figueiredo et al. // J. Of Ocular Pharmacol. And Therap. — 2008. — V. 24. — P. 62-69.

6. Мартусевич Я.А., О.С. Кобякова, В.В. Люцко Научно-практический рецензируемый журнал "Современные проблемы здравоохранения и медицинской статистики" 2023 г., № 3 Scientific journal "Current problems of health care and medical statistics" 2023 г., № 3

7. Одилова Г.Р. Результаты скрининга на микрососудистые осложнения у больных диабетом 1 тип в Бухарской области // Eurasian journal of medical and natural sciences

8. Одилова Г.Р. Ранние морфометрические изменения макулярной зоны сетчатки у больных с сахарным диабетом без клинических проявлений диабетической ретинопатии // Тиббиётда янги кун 5(37) 2021. С.175-179