

AYOLLARDA FOLLIKULAR KISTA: KLINIK XUSUSIYATLARI, PATOGENEZI VA DAVOLASHNING ZAMONAVIY YONDASHUVLARI

Erkayeva Gulsevar Ravshan qizi

Termiz iqtisodiyot va servis universiteti

Tibbiyot fakulteti, Davolash ishi yoʻnalishi talabasi

ANNOTATSIYA: Follikulyar kista ayollarda tuxumdonlarda uchraydigan eng keng tarqalgan funksional kistalardan biri boʻlib, koʻpincha gormonal muvozanatning vaqtinchalik buzilishi natijasida rivojlanadi. Ushbu patologiya asosan reproduktiv yoshdagi ayollarda kuzatiladi va koʻp hollarda benign kechishi bilan tavsiflanadi. Mazkur maqolada follikulyar kistaning etiologiyasi, patogenezi, klinik belgilari, diagnostik usullari hamda davolashning zamonaviy yondashuvlari ilmiy asosda tahlil qilinadi. Shuningdek, kasallikni erta aniqlash va asoratlarning oldini olishda individual kuzatuv va konservativ terapiyaning ahamiyati yoritiladi.

Kalit soʻzlar: follikulyar kista, tuxumdon kistasi, gormonal buzilishlar, ovulyatsiya, ultratovush diagnostikasi, konservativ davolash.

FOLLICULAR CYST IN WOMEN: CLINICAL FEATURES, PATHOGENESIS, AND MODERN APPROACHES TO TREATMENT

Erkayeva Gulsevar Ravshan qizi

Termiz Institute of Economics and Service

Faculty of Medicine, General Medicine Student

ABSTRACT:

A follicular cyst is one of the most common functional ovarian cysts in women and usually develops as a result of a temporary hormonal imbalance. This pathology is predominantly observed in women of reproductive age and is characterized by a benign course in most cases. This article provides a scientifically grounded analysis of the etiology, pathogenesis, clinical manifestations, diagnostic methods, and modern approaches to the treatment of follicular cysts. In addition, the importance of early diagnosis, individual monitoring, and conservative therapy in preventing complications is highlighted.

Keywords: follicular cyst, ovarian cyst, hormonal disorders, ovulation, ultrasound diagnostics, conservative treatment.

KIRISH

Ayollar reproduktiv tizimi murakkab va nozik gormonal mexanizmlar asosida boshqariladi. Ushbu tizimdagi har qanday disbalans tuxumdonlar faoliyatida turli patologik holatlarning yuzaga kelishiga sabab bo‘lishi mumkin. Shunday kasalliklardan biri follikulyar kista bo‘lib, u tuxumdon follikulining yetilish va ovulyatsiya jarayonidagi buzilish natijasida shakllanadi. Normal sharoitda hayz siklining o‘rtalarida yetilgan follikula yorilib, tuxum hujayra ajralib chiqadi. Agar ushbu jarayon sodir bo‘lmasa, follikula ichida suyuqlik to‘planib, follikulyar kista hosil bo‘ladi. So‘nggi yillarda ayollarda endokrin kasalliklarning ko‘payishi, stress omillarining kuchayishi, noto‘g‘ri ovqatlanish va gormonal dori vositalarini nazoratsiz qabul qilish follikulyar kista uchrash chastotasining ortishiga olib kelmoqda. Ko‘pchilik hollarda kasallik simptomsiz kechadi va tasodifan ultratovush tekshiruv vaqtida aniqlanadi. Biroq ayrim holatlarda qorinning pastki qismida og‘riq, hayz siklining buzilishi va reproduktiv funksiyaning vaqtinchalik izdan chiqishi bilan namoyon bo‘lishi mumkin. Follikulyar kistalar benign xarakterga ega bo‘lsa-da, ularning klinik ahamiyati ayol salomatligi va kelajakdagi reproduktiv imkoniyatlari nuqtayi nazaridan muhimdir. Shu sababli ushbu kasallikning patogenezi chuqur o‘rganish, zamonaviy diagnostika va davolash yondashuvlarini tahlil qilish dolzarb hisoblanadi.

ФОЛЛИКУЛЯРНАЯ КИСТА У ЖЕНЩИН: КЛИНИЧЕСКИЕ ОСОБЕННОСТИ, ПАТОГЕНЕЗ И СОВРЕМЕННЫЕ ПОДХОДЫ К ЛЕЧЕНИЮ

Эркаева Гулсевар Равшан кизи

Термезский университет экономики и сервиса

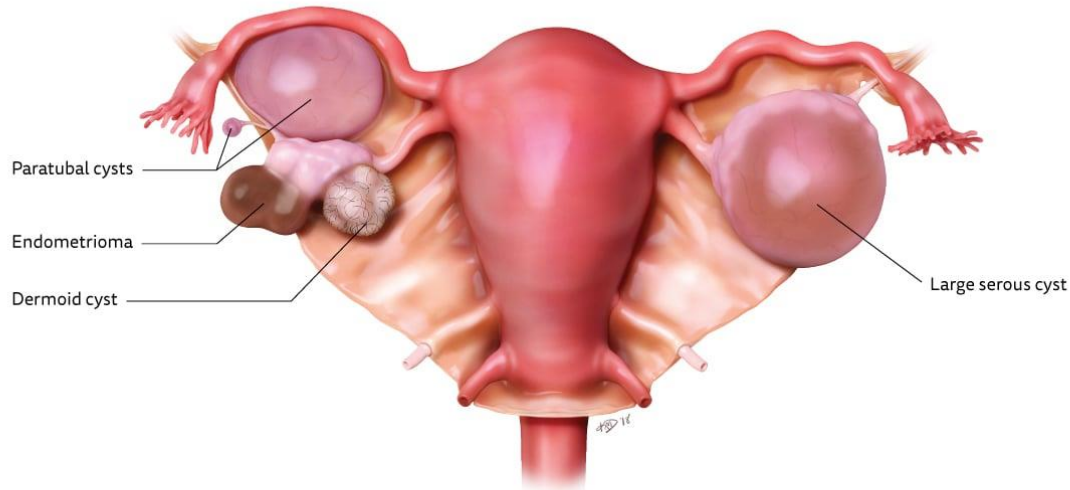
Студентка медицинского факультета, направление «Лечебное дело»

АННОТАЦИЯ:

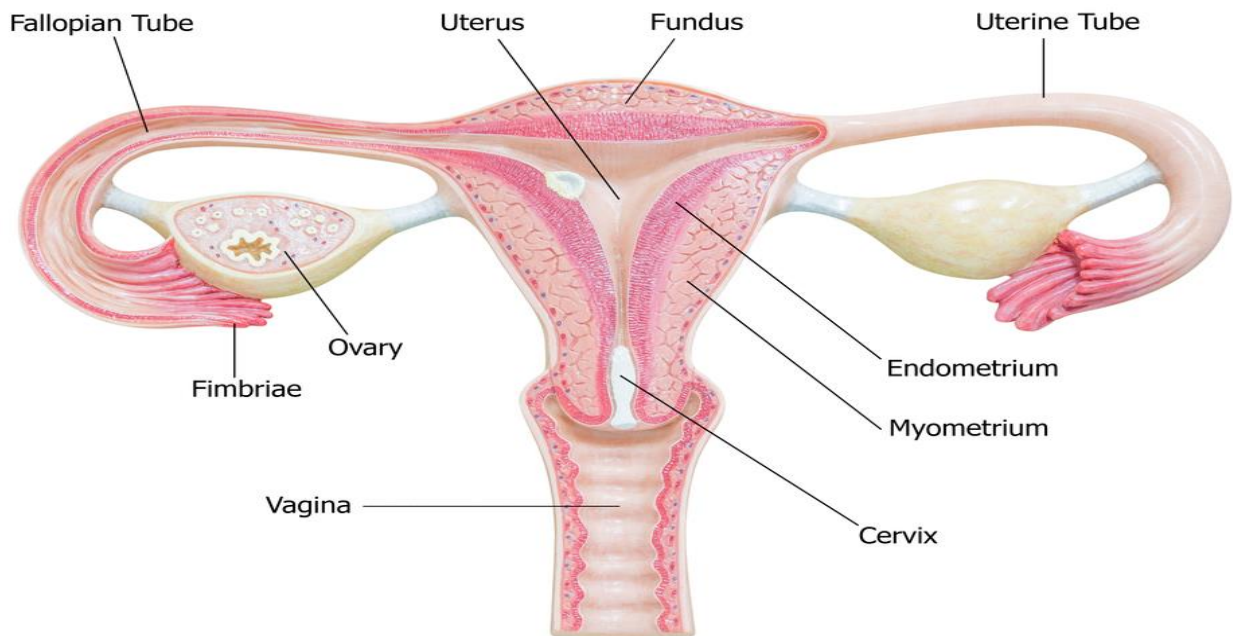
Фолликулярная киста является одной из наиболее распространённых функциональных кист яичников у женщин и чаще всего развивается в результате временного гормонального дисбаланса. Данная патология преимущественно наблюдается у женщин репродуктивного возраста и в большинстве случаев характеризуется доброкачественным течением. В статье проведён научно обоснованный анализ этиологии, патогенеза, клинических проявлений, методов диагностики и современных подходов к лечению фолликулярных кист. Также освещается значение ранней диагностики, индивидуального наблюдения и консервативной терапии в профилактике осложнений.

Ключевые слова: фолликулярная киста, киста яичника, гормональные нарушения, овуляция, ультразвуковая диагностика, консервативное лечение.

Surgical Cysts



Copyright 2018 Regents of the University of Colorado.
All Rights Reserved. Created by Kristina DeRycke



ADABIYOTLAR TAHLILI

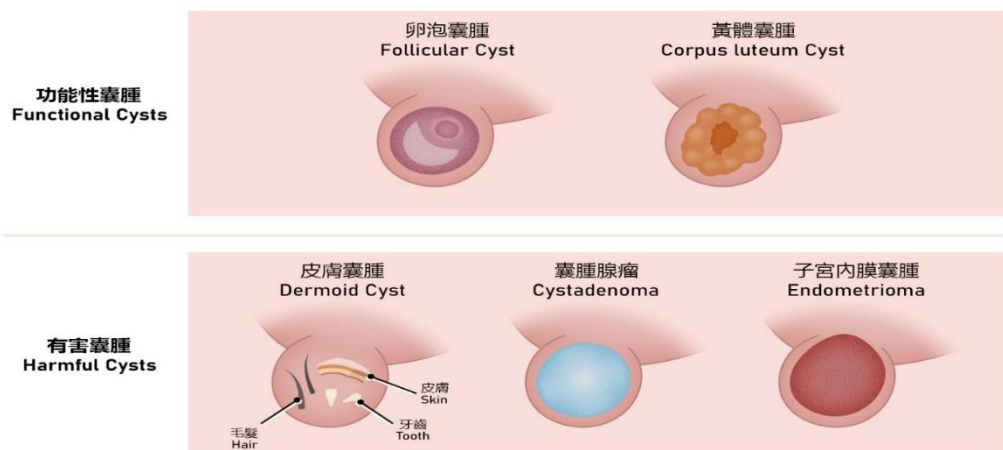
Ilmiy adabiyotlar tahlili shuni ko'rsatadiki, follikuliyar kistalar tuxumdonlarning funksional kistalari guruhiga kiradi va ularning rivojlanishi bevosita gormonal disbalans

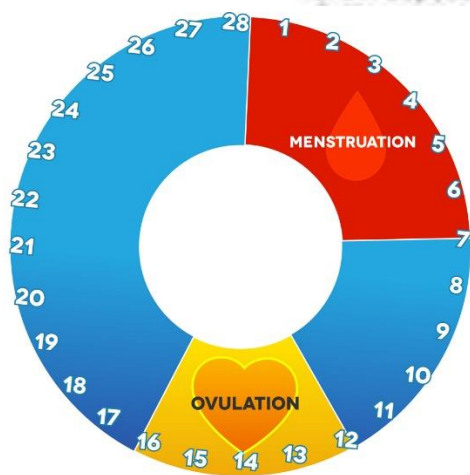
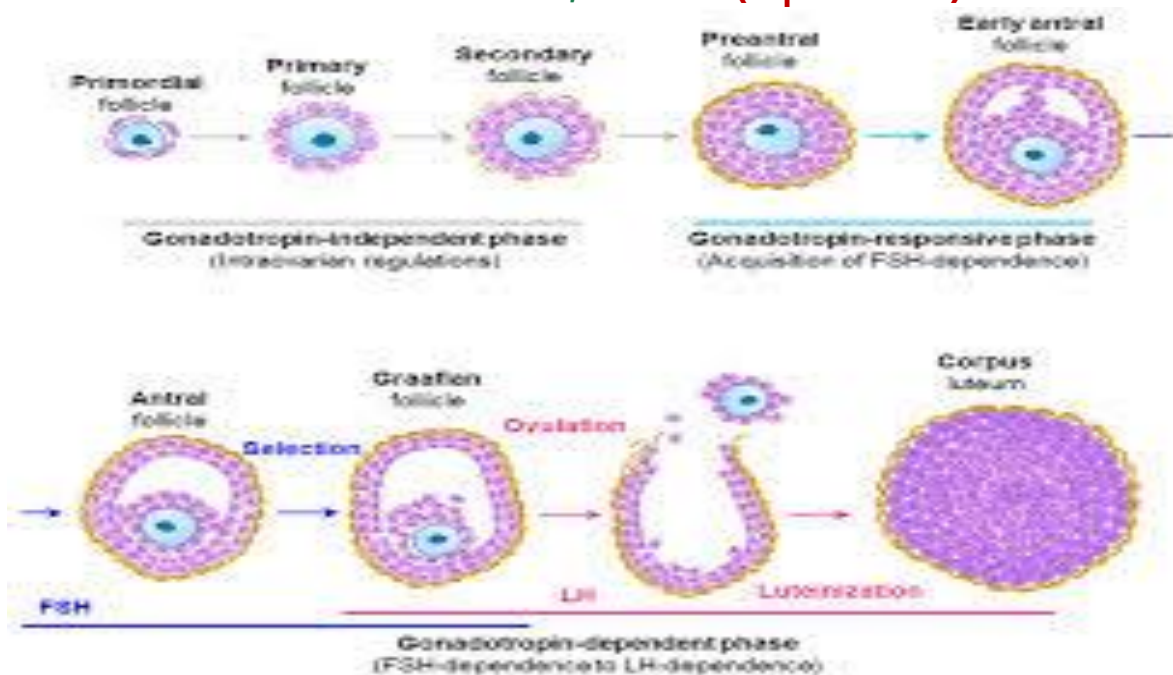
bilan bog‘liq. Ko‘plab xorijiy va mahalliy tadqiqotlarda follikulyar kistaning kelib chiqishida follikulostimullovchi gormon (FSH) va luteinlashtiruvchi gormon (LH) nisbatining buzilishi asosiy omil sifatida ko‘rsatiladi. Ushbu gormonlar o‘rtasidagi muvozanatning izdan chiqishi follikulaning yetilishiga to‘sqinlik qilib, ovulyatsiya jarayonini susaytiradi. Xalqaro ginekologik adabiyotlarda follikulyar kistalar ko‘pincha yosh ayollarda va o‘smir qizlarda uchrashi qayd etilgan. Ayrim tadqiqotlarda stress, surunkali yallig‘lanish kasalliklari va metabolik sindrom follikulyar kista rivojlanishiga turtki beruvchi omillar sifatida ko‘rsatiladi. Shuningdek, gormonal kontratseptivlarni noto‘g‘ri qo‘llash ham tuxumdon funksiyasiga salbiy ta‘sir ko‘rsatishi mumkinligi ta‘kidlanadi. Mahalliy ilmiy ishlarda follikulyar kistalarning klinik kechishi, ultratovush belgilarining diagnostik ahamiyati va konservativ davolash samaradorligi yoritilgan. Tadqiqotlar natijalariga ko‘ra, kistalarning aksariyati 2–3 hayz sikli davomida o‘z-o‘zidan regressiyaga uchraydi. Shu bilan birga, kistaning hajmi katta bo‘lsa yoki uzoq muddat saqlanib qolsa, asoratlar rivojlanish xavfi ortadi.

METODOLOGIYA

Mazkur tadqiqot follikulyar kistaning klinik va patogenetik jihatlarini tahlil qilishga qaratilgan bo‘lib, unda kompleks ilmiy metodologik yondashuv qo‘llanildi. Tadqiqot jarayonida zamonaviy ginekologik adabiyotlar, klinik tavsiyalar va ilmiy maqolalar tahlil qilindi. Jahon sog‘liqni saqlash tashkiloti va yetakchi ginekologik assotsiatsiyalar tomonidan e‘lon qilingan qo‘llanmalar asosiy manba sifatida foydalanildi.

Shuningdek, tizimli va qiyosiy tahlil usullari orqali follikulyar kistaning boshqa tuxumdon kistalaridan farqli jihatlari o‘rganildi. Diagnostik usullar, xususan, ultratovush tekshiruvi va gormonal tahlillarning ahamiyati mavjud ilmiy ma‘lumotlar asosida baholandi. Analitik umumlashtirish orqali kasallikni davolash va kuzatuv strategiyalari tizimlashtirildi.





NATIJAR VA MUHOKAMA

Tahlil natijalari follikulyar kistaning asosiy patogenetik mexanizmi ovulyatsiyaning buzilishi ekanini ko'rsatdi. Follikula yorilmagani sababli uning ichida seroz suyuqlik to'planib, kista shakllanadi. Klinik jihatdan kasallik ko'pincha simptomsiz kechadi, biroq ayrim bemorlarda qorinning pastki qismida tortuvchi og'riqlar, hayzning kechikishi yoki disfunktsional bachadon qon ketishlari kuzatiladi.

Ultratovush tekshiruvida follikulyar kista yupqa devorli, bir kamerali va aniq chegaralangan suyuqlik bilan to'lgan tuzilma sifatida aniqlanadi. Diagnostika jarayonida malign jarayonlarni istisno qilish muhim ahamiyatga ega. Davolashda aksariyat hollarda konservativ yondashuv tanlanadi. Gormonal muvozanatni tiklashga qaratilgan preparatlar va dinamik kuzatuv samarali natija beradi.

Muhokama jarayonida aniqlanishicha, bemorlarni to'g'ri va muntazam kuzatish follikulyar kistalarning asoratsiz kechishini ta'minlaydi. Jarrohlik aralashuvi faqat kista uzoq muddat saqlanib qolsa yoki asoratlar rivojlansa tavsiya etiladi.

XULOSA

Xulosa qilib aytganda, follikulyar kista ayollarda uchraydigan tuxumdonlarning eng keng tarqalgan funksional patologiyalaridan biri bo'lib, uning rivojlanishi asosan gormonal muvozanatning vaqtinchalik buzilishi bilan bog'liqdir. Kasallik ko'pincha reproduktiv yoshdagi ayollarda uchraydi va aksariyat hollarda benign hamda o'z-o'zidan regressiyaga uchrash xususiyatiga ega bo'ladi. Shunga qaramay, follikulyar kistalarning ayrim holatlarda klinik belgilar bilan kechishi ayol organizmi uchun ma'lum xavf tug'dirishi mumkin. O'tkazilgan tahlillar shuni ko'rsatadiki, follikulyar kistalarni erta aniqlashda ultratovush diagnostikasi yetakchi o'rin tutadi. To'g'ri va o'z vaqtida qo'yilgan tashxis asoratlar rivojlanishining oldini olishga, davolash taktikasini to'g'ri tanlashga imkon yaratadi. Kasallikning asosiy davolash usuli sifatida ko'pchilik hollarda konservativ yondashuv qo'llanilib, gormonal muvozanatni tiklash va dinamik kuzatuv ijobiy natijalar beradi.

Shu bilan birga, follikulyar kistalarni boshqarishda individual yondashuv muhim ahamiyat kasb etadi. Kistaning hajmi, saqlanish muddati, bemorning yoshi va reproduktiv rejalari davolash strategiyasini belgilovchi asosiy omillar hisoblanadi. Zarur holatlarda jarrohlik aralashuvi qo'llanilishi mumkin, biroq bu faqat qat'iy ko'rsatmalar asosida amalga oshiriladi.

Umuman olganda, follikulyar kistalarni erta tashxislash, to'g'ri davolash va muntazam tibbiy nazorat ayollar reproduktiv salomatligini saqlash, asoratlar xavfini kamaytirish hamda hayot sifatini yaxshilashda muhim ahamiyatga ega.

FOYDALANILGAN ADABIYOTLAR

1. Jahon sog'liqni saqlash tashkiloti. *Ayollar reproduktiv salomatligi bo'yicha klinik tavsiyalar*. – Jeneva, 2022.
2. American College of Obstetricians and Gynecologists (ACOG). *Practice Bulletin: Management of Ovarian Cysts*. – Washington, DC, 2023.
3. Berek J.S., Novak E. *Berek & Novak's Gynecology*. – 16th ed. – Philadelphia: Lippincott Williams & Wilkins, 2020.
4. Hoffman B.L., Schorge J.O., Bradshaw K.D., et al. *Williams Gynecology*. – 4th ed. – New York: McGraw-Hill Education, 2021.
5. Karimova M.A. *Ginekologiyada funksional tuxumdon kistalari*. – Toshkent: Fan, 2021.

6. Rasulov O.O. *Ayollar endokrin tizimi kasalliklari*. – Toshkent: Abu Ali ibn Sino nomidagi nashriyot, 2020.
7. Sobirova N.Sh. Reproktiv yoshdagi ayollarda tuxumdon kistalarining klinik xususiyatlari // *Tibbiyot jurnali*. – 2022. – №3. – B. 45–49.
8. Practice Committee of the American Society for Reproductive Medicine. Ovarian cysts in reproductive-age women // *Fertility and Sterility*. – 2019. – Vol. 112, No. 3. – P. 521–528.
9. Dørum A., Blom G.P. Functional ovarian cysts: diagnosis and management // *Best Practice & Research Clinical Obstetrics and Gynaecology*. – 2020. – Vol. 67. – P. 34–45.
10. Xusanova D.R. Gormonal disbalans va tuxumdon patologiyalari // *O'zbekiston tibbiyot axborotnomasi*. – 2021. – №4. – B. 58–62.