

**МЕДИЦИНА, ПЕДАГОГИКА И ТЕХНОЛОГИЯ:
ТЕОРИЯ И ПРАКТИКА**

Researchbib Impact factor: 11.79/2023

SJIF 2024 = 5.444

Том 2, Выпуск 12, 31 Декабрь

**ХОДЖКИН ЛИМФОМАСИДАГИ МОРФОЛОГИК ЎЗГАРИШЛАРНИ
ИММУНОГИСТОКИМЁВИЙ ХАРАКТЕРИСТИКАСИ
(РИО ва РИАТМ СУРХОНДАРЁ ФИЛИАЛИДА 2020-2023
ЙИЛЛАРИДА)**

Юнусова Наргиза Улуғбековна

– Термиз иқтисодиёт ва сурвис унверситети “Табий фанлар”
кафедраси ассистенти.

Абдуллаев Ахмад Жаббор ўғли

–Тошкент тиббиёт академияси Термиз филиали “Паталогик
анатомия, суд тиббиёти, тиббиёт ҳуқуқи” кафедраси ассистенти.

Абдурасулов Журъат Қудрат ўғли

– Тошкент тиббиёт академияси Термиз филиали суд тиббиёти
мутахасиси ординатори.

E-mail: ahmadabdullayev27@gmail.com

, *Тел:* +99891-587-09-60.

ANNATATION

This article evaluates the histological characteristics of patients living in the Surkhandarya region, diagnosed with Hodgkin lymphoma, who were treated at the Republican specialized oncological and radiological scientific and practical medical center in the Surkhandarya branch and were under the supervision of the dispensary during 2020-2023, based on the data obtained from our retrospective study of the results of biopsy reports. Resections were taken from tissues obtained by surgery and biopsy. The materials were processed in accordance with the instructions for the Unification of Histological Examination Methods Thermo Fisher Scientific histoprocessor, and the results of the analysis obtained during the microscopic study of histological and immunohistochemical changes in the histological forms of Hodgkin lymphoma are described.

Key words: *Hodgkin lymphoma, classical Hodgkin lymphoma, microscopic changes, histological forms of Hodgkin lymphoma, immunohistochemical studies, vaccine therapy.*

МЕДИЦИНА, ПЕДАГОГИКА И ТЕХНОЛОГИЯ: ТЕОРИЯ И ПРАКТИКА

Researchbib Impact factor: 11.79/2023

SJIF 2024 = 5.444

Том 2, Выпуск 12, 31 Декабрь

Мавзунинг долзарблиги. Ходжкин лимфомаси нисбатан кам учрайдиган ўсма бўлиб, барча лимфомаларнинг 30 % ини ташкил қилади Муаллифларнинг таъкидлашича, сўнгги ўн йилликлар давомида Ходжкин лимфомаси билан касалланиш даражаси, турли ёш популяцияларида ва Осиё мамлакатлари аёллар орасида учраш даражаси ортиб бормоқда [Stein X et al (2001), Metzger ML, Mauz-Körholz C (2019)]. Ходжкин лимфомалари (ХЛ) иккита асосий турни ўз ичига олади: классик ХЛ (СЛП) ва нодуляр лимфотситик-доминант ХЛ (НЛПХ). ХЛдаги сўнгги молекуляр кашфиётлар ўсма хусусиятларини даволаш ва аниқлашда кескин ўзгаришларга ёрдам берди. Масалан, ПД-1/ПД-Л1 блокадаси ва брентухимаб ведотин, ситотоксик бирикмани ташувчи анти-CD30 антикори ҳозирги вақтда ХЛ билан оғриган беморларда кенг қўлланилади [Satou A, et al (2022)].

Илмий ишнинг мақсади. Сурхондарё вилояти ҳудудида яшовчи Ходжкин лимфомаси билан касалланган беморлар орасида лимфомаларнинг патоморфологик характеристикасини, цитологик ва патогистологик шакллари, беморларда ўтказилган иммуногистокимёвий текширув натижаларини ва уларнинг ташхис қўйишдаги аҳамиятини ўрганиш.

Материал ва усуллар. Республика ихтисослаштирилган онкология ва радиология илмий-амалий тиббиёт маркази Сурхондарё филиалида 2020-2023 йиллар давомида Ходжкин лимфомаси ташхиси билан даволанишда бўлган 55 нафар беморларни шамли блоклардан кайта кесма олиниб иммуногистокимёвий текширишдан ўтказиш учун кайта ишлов берилиб буюм ойначасига кесмалар олиниб, Иммуногистокимёвий текширув усули орқали Bond Leica Australia (Австралия) иммуногистопроцессордан фойдаланган холда CD15, CD30 CD20, Ki67 ва PAX5 антигени орақали қон томирлар зичлиги ўрганилди.

Тадқиқот давомида олинган натижаларнинг муҳокамаси. Тадқиқот ишлари Республика ихтисослаштирилган онкология ва радиология илмий-амалий тиббиёт маркази Сурхондарё филиалида 2020-2023 йиллар давомида Ходжкин лимфомаси касаллиги ташхиси қўйилиб, диспансерда даво муолажаларини олган 60 нафар бемор натижалари таҳлил қилинди

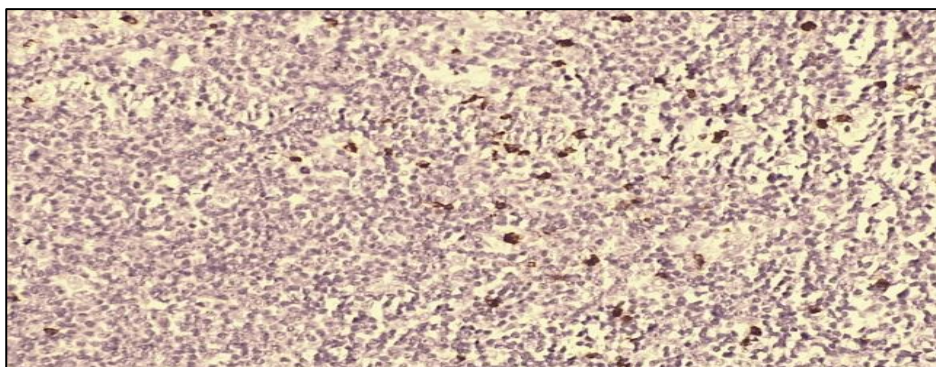
МЕДИЦИНА, ПЕДАГОГИКА И ТЕХНОЛОГИЯ: ТЕОРИЯ И ПРАКТИКА

Researchbib Impact factor: 11.79/2023

SJIF 2024 = 5.444

Том 2, Выпуск 12, 31 Декабрь

Олинган тадқиқотлар натижалари шуни кўрсатадики Ходжкин лимфомасининг лимфоид хужайралари устунлиги бўлганида 36,2% ҳолатда CD3, CD15, CD20 ва CD30, тугунли турида 28,4% ҳолатда, + CD45



занжири, бошқаларида 21,8% ҳолатларда CD57 розеткалари CD23 сезгирлиги аниқланди.

Ходжкин лимфомасининг лимфогистоцитар турида CD15 углевод ёпиштирувчи молекула, дисахарид ҳосиласи, гликопротеинлар, глико-липидларнинг таркибий қисми бўлиб иммунологик муҳим молекула ҳисобланади. Иммуногистокимёвий кўриниши 15 нафар беморларда кўплаб лимфоид тўқимаси асосан майда ва эпителиоид лимфогистиоцитлардан ташкил топган. Березовский-Штеринберг кўп ядроли улкан хужайралари ва Ходжкиннинг бир ядроли хужайралари тўқ жигарранг ранга бўялган. (1- расм)

1-расм. Ходжкин лимфомасининг лимфогистоцитар турида CD15 реагенти позитив реакция .ИГХ – Dab хромаген. Об10x40ок.

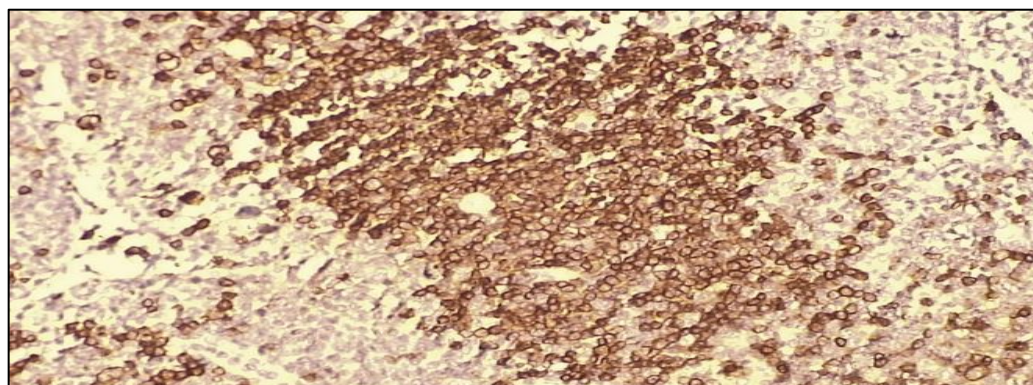
Ходжкин лимфомасининг лимфогистоцитар турида CD20 В лимфоцитлар антигени бўлиб, CD20 В-лимфоцитлар юзасида жойлашган оксил коррецепторидир. CD20 реагенти иммуногистокимёвий кўриниши 15 нафар беморларда кўплаб лимфоид тўқимаси пролиферацияси ва лимфо-гистиоцитлардан ташкил топган. Березовский-Штеринберг кўп ядроли улкан хужайралари ва Ходжкиннинг бир ядроли хужайраларидан ташкил топган. В лимфоцитлар фолликуласи тўқ жигарранг ранга бўялган (2-расм)

МЕДИЦИНА, ПЕДАГОГИКА И ТЕХНОЛОГИЯ: ТЕОРИЯ И ПРАКТИКА

Researchbib Impact factor: 11.79/2023

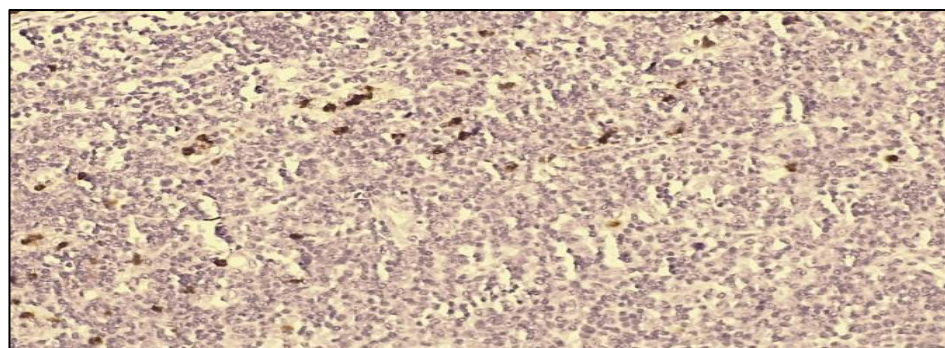
SJIF 2024 = 5.444

Том 2, Выпуск 12, 31 Декабрь



2-расм. Ходжкин лимфомасининг лимфогистоцитар турида CD20 реагенти позитив реакция. В лимфоцитлар фолликуласининг позитив реакцияси. ИГХ – Dab хромаген. Об10х40ок.

Ходжкин лимфомасининг лимфогистоцитар турида CD30 реагенти ўсимта некрози омили рецепторлари оиласидан хужайра мембранаси оксидидир. CD30 реагентининг мембрана билан боғланган шакли фаоллаштирилган Т ва В хужайралари юзасида пайдо бўлади ва сигнализация оксиллари билан ўзаро таъсири фаоллашишига олиб келади. CD30 реагенти Иммуногистокимёвий кўриниши 15 нафар беморларда кўплаб лимфоид тўкимаси асосан майда ва эпителиоид лимфо-гистиоцитлардан ташкил топган. Березовский-Штеринберг кўп ядролаи улкан хужайралари ва Ходжкиннинг бир ядроли хужайралари тўқ жигаранг ранга бўялган (3-расм)



3-расм. Ходжкин лимфомасининг лимфогистоцитар турида CD30 реагенти позитив реакция .ИГХ – Dab хромаген. Об10х40ок.

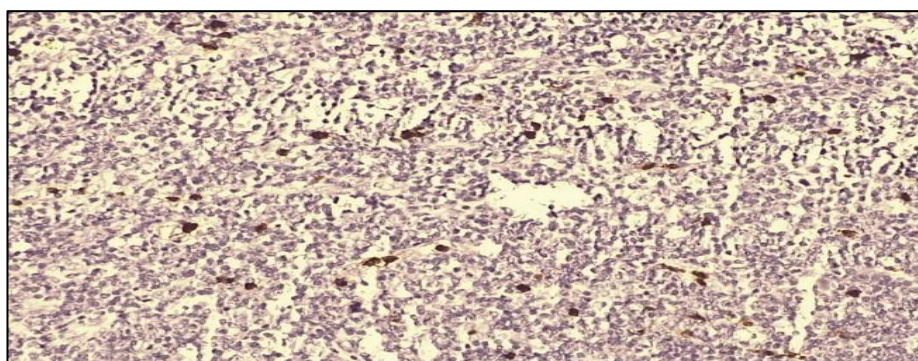
МЕДИЦИНА, ПЕДАГОГИКА И ТЕХНОЛОГИЯ: ТЕОРИЯ И ПРАКТИКА

Researchbib Impact factor: 11.79/2023

SJIF 2024 = 5.444

Том 2, Выпуск 12, 31 Декабрь

РАХ-5 реагенти Ходжкин лимфомасининг лимфогистоцитар турида – В хужайра фаоллаштирувчи оксилни кодлайди. В хужайраларнинг маркери жумладан В лимфобластик неоплазмалар ва етилиш босқичларида иштирок этади. Иммуногистокимёвий кўриниши 15 нафар беморларда кўплаб лимфоид тўкимаси асосан майда ва эпителиоид лимфогистиоцитлардан ташкил топган. Березовский-Штеринберг кўп ядроли улкан хужайралари ва Ходжкиннинг бир ядроли хужайралари тўқ жигарранг ранга бўялган (4-расм).



4-расм. Ходжкин лимфомасининг лимфогистоцитар турида РАХ-5 реагенти позитив реакция. ИГХ – Dab хромаген. Об10х40ок.

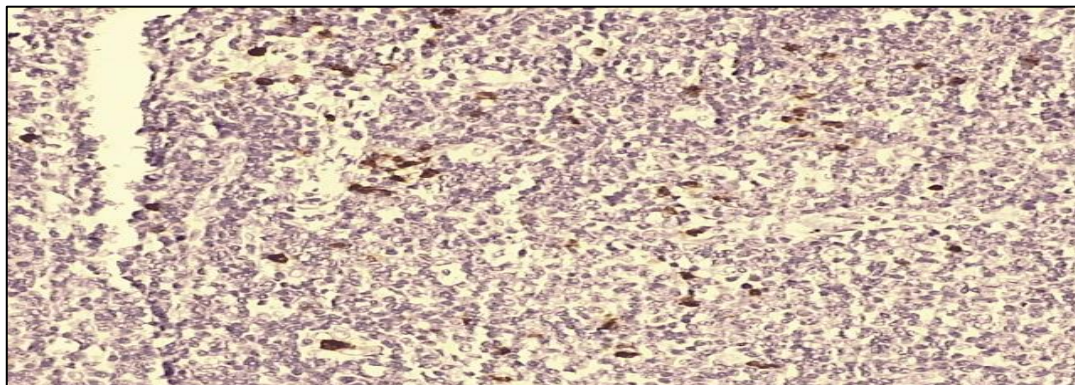
Ходжкин лимфомасининг лимфогистоцитар турида Кi67 реагенти - ядро оксили ўсимта хужайралари пролифератив фаоллиги белгиси бўлиб фоиз сифатида баҳоланади. Кi67- ташхислаш мақсадида инсонларда хавfli ўсмаларнинг биологик салохиятини аниқлаш учун ишлатилади. Ядро хужайраларинг бўялиши қуйдагича тавсифланади. <10% дан кам паст фаоллик , 10-20% ўрта фаоллик , >20% юкори пролифератив фаоллик. Ушбу натижалар орқали саратон касаллигини прогностик омилини аниқлаш мумкин. Иммуногистокимёвий кўриниши 15 нафар беморларда кўплаб лимфоид тўкимаси асосан майда ва эпителиоид лимфогистиоцитлардан ташкил топган. Березовский-Штеринберг кўп ядроли улкан хужайралари ва Ходжкиннинг бир ядроли хужайралари тўқ >20% юкори (40-50 %) жигарранг ранга бўялган (5-расм).

МЕДИЦИНА, ПЕДАГОГИКА И ТЕХНОЛОГИЯ: ТЕОРИЯ И ПРАКТИКА

Researchbib Impact factor: 11.79/2023

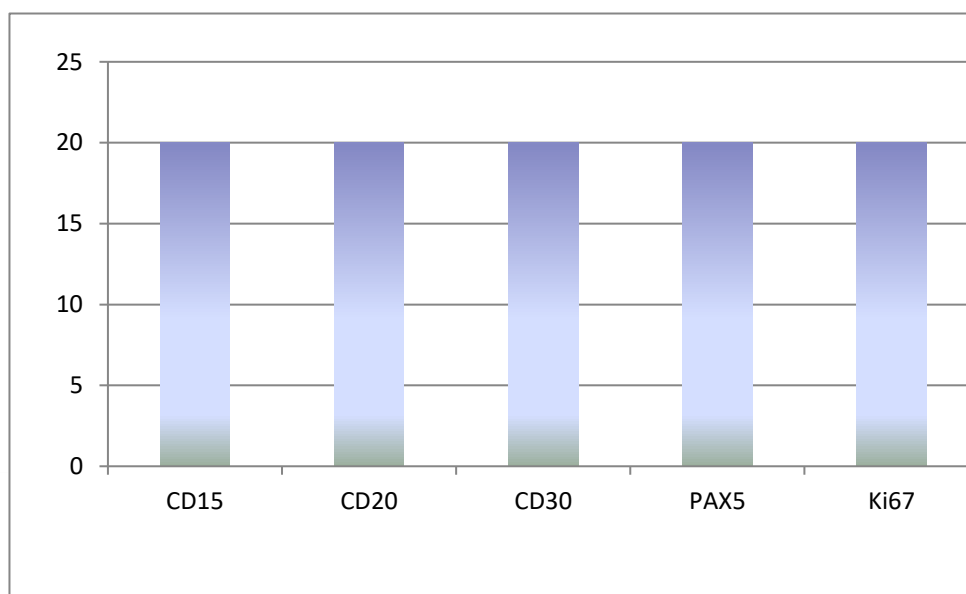
SJIF 2024 = 5.444

Том 2, Выпуск 12, 31 Декабрь



5-расм. Ходжкин лимфомасининг лимфогистоцитар турида Кi67 реагенти позитив реакция .ИГХ – Dab хромаген. Об10х40ок.

Юқоридаги текширув натижалари шуни кўрсатдики Ходжкин лимфомасининг лимфогистоцитар турида барча танлаб олинган иммуногистокимёвий реагентлар CD15, CD30 CD20, PAX5 Березовский-Штеринберг кўп ядроли улкан хужайралари ва Ходжкиннинг бир ядроли хужайралари тўқ жигаранг ранга бўялган ва Кi67 антигенининг 40-50 % юқори позитив реакцияси кузатилди (6-расм).



6-расм. Барча 15 нафар беморларнинг Ходжкин лимфомасининг лимфогистоцитар турида позитив реакцияси диаграмма шаклда кўриниши (n=15)

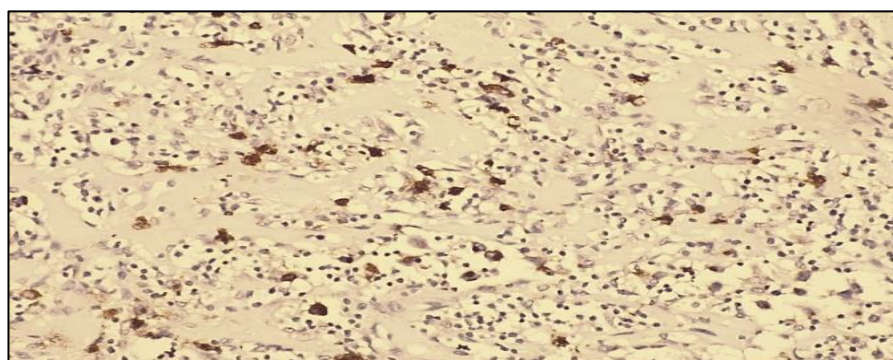
МЕДИЦИНА, ПЕДАГОГИКА И ТЕХНОЛОГИЯ: ТЕОРИЯ И ПРАКТИКА

Researchbib Impact factor: 11.79/2023

SJIF 2024 = 5.444

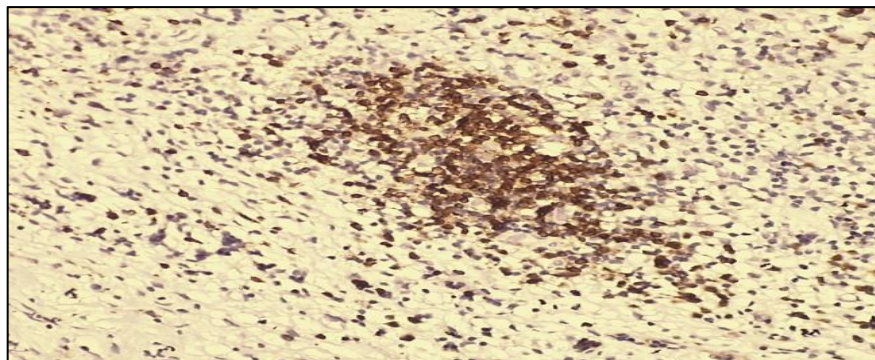
Том 2, Выпуск 12, 31 Декабрь

Ходжкин лимфомасининг нодуляр склероз турида CD15 реагентининг Иммуногистокимёвий кўриниши 15 нафар беморларда кам миқдорда лимфоид тўқимаси ва нодуляр склерозга учраган хужайралардан ташкил топган. Березовский-Штеринберг кўп ядроли улкан хужайралари ва Ходжкиннинг бир ядроли хужайраларидан тўқ жигаранг ранга бўялган(7-расм).



7-расм. Ходжкин лимфомасининг нодуляр склероз CD15 реагенти позитив реакция .ИГХ – Dab хромаген. Об10х40ок.

Ходжкин лимфомасининг нодуляр склероз турида CD20 реагенти Иммуногистокимёвий кўриниши 15 нафар беморларда кам миқдорда лимфоид тўқимаси нодуляр склерозга учраган хужайралардан ташкил топган. Березовский-Штеринберг кўп ядроли улкан хужайралари ва Ходжкиннинг бир ядроли хужайраларидан ташкил топган. В лимфоцитлар фолликуласи тўқ жигаранг ранга бўялган (8-расм).



МЕДИЦИНА, ПЕДАГОГИКА И ТЕХНОЛОГИЯ: ТЕОРИЯ И ПРАКТИКА

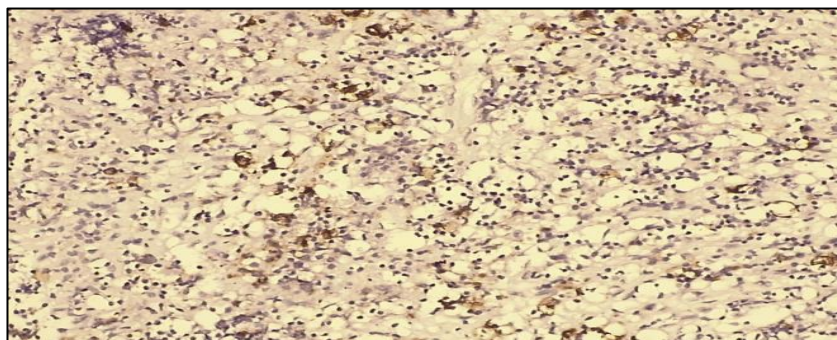
Researchbib Impact factor: 11.79/2023

SJIF 2024 = 5.444

Том 2, Выпуск 12, 31 Декабрь

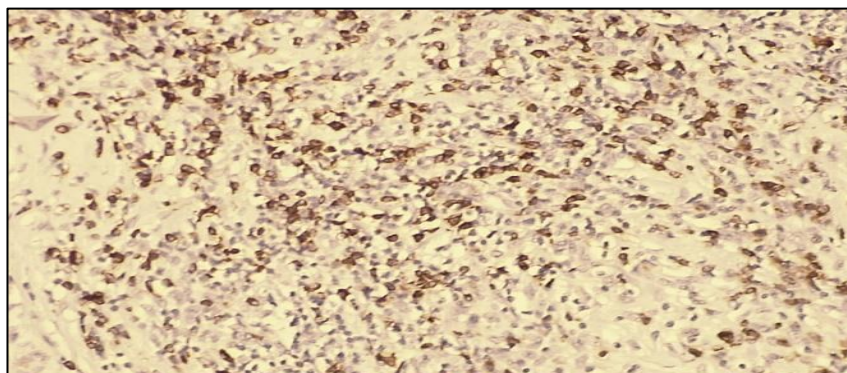
8-расм. Ходжкин лимфомасининг нодуляр склероз турида CD20 реанти позитив реакция. В лимфоцитлар фолликуласининг позитив реакцияси. ИГХ – Dab хромаген. Об10х40ок.

Ходжкин лимфомасининг нодуляр склероз турида CD30 реантининг Иммуногистокимёвий кўриниши 15 нафар беморларда кам миқдорда лимфоид тўкимаси ва нодуляр склерозга учраган хужайралардан ташкил топган. Березовский-Штеринберг кўп ядроли улкан хужайралари ва Ходжкиннинг бир ядроли хужайралари тўқ жигаранг ранга бўялган (9-расм).



9-расм. Ходжкин лимфомасининг нодуляр склероз турида CD30 реанти позитив реакция .ИГХ – Dab хромаген. Об10х40ок.

Ходжкин лимфомасининг нодуляр склероз турида PAX-5 реантининг Иммуногистокимёвий кўриниши 15 нафар беморларда кам миқдорда лимфоид тўкимаси ва нодуляр склерозга учраган хужайралардан ташкил топган. Березовский-Штеринберг кўп ядроли улкан хужайралари ва Ходжкиннинг бир ядроли хужайралари тўқ жигаранг ранга бўялган (10-расм).



МЕДИЦИНА, ПЕДАГОГИКА И ТЕХНОЛОГИЯ: ТЕОРИЯ И ПРАКТИКА

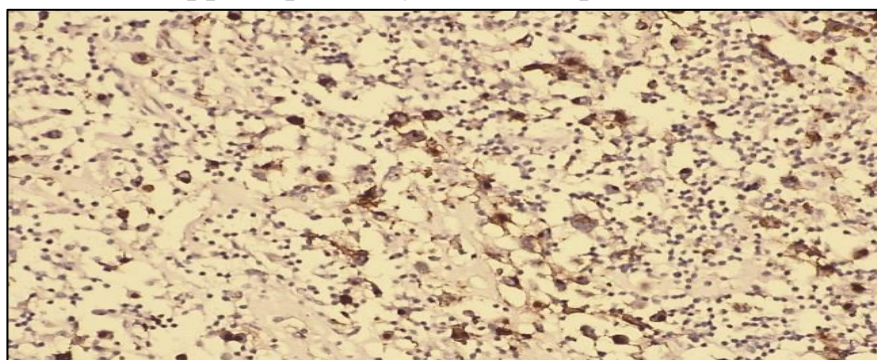
Researchbib Impact factor: 11.79/2023

SJIF 2024 = 5.444

Том 2, Выпуск 12, 31 Декабрь

10-расм. Ходжкин лимфомасининг нодуляр склероз турида PAX-5 реагенти позитив реакция. ИГХ – Dab хромаген. Об10х40ок.

Ходжкин лимфомасининг нодуляр склероз турида Ki67 реагентининг - Иммуногистокимёвий кўриниши 15 нафар беморларда кам миқдорда лимфоид тўқимаси ва нодуляр склерозга учраган хужайралардан ташкил топган. Березовский-Штеринберг кўп ядроли улкан хужайралари ва Ходжкиннинг бир ядроли хужайралари тўқ >20% юқори (30-40 %) жигарранг ранга бўялган (11-расм)



11-расм. Ходжкин лимфомасининг нодуляр склероз турида Ki67 реагенти позитив реакция. ИГХ – Dab хромаген. Об10х40ок.

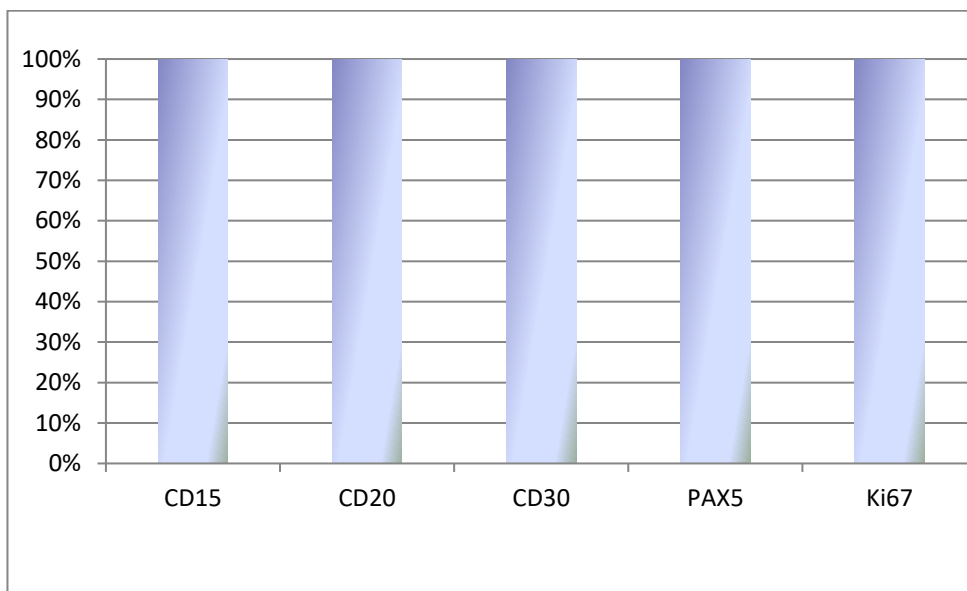
Юқоридаги текширув натижалари шуни кўрсатдики Ходжкин нодуляр склероз турида барча танлаб олинган 15 нафар беморларнинг иммуногистокимёвий натижалари CD15, CD30 CD20, PAX5 реагентларида Березовский-Штеринберг кўп ядроли улкан хужайралари ва Ходжкиннинг бир ядроли хужайралари тўқ жигарранг ранга бўялган ва Ki67 антигенининг 30-40% юқори позитив реакцияси кузатилди. Негатив реакция кузатилмаган (12-расм)

МЕДИЦИНА, ПЕДАГОГИКА И ТЕХНОЛОГИЯ: ТЕОРИЯ И ПРАКТИКА

Researchbib Impact factor: 11.79/2023

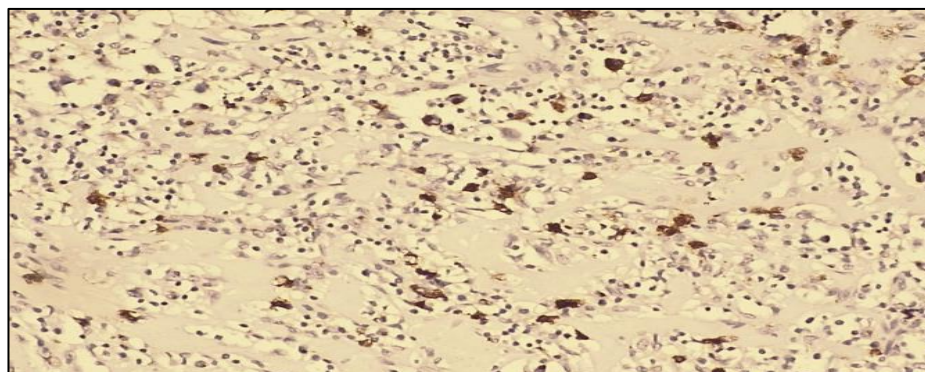
SJIF 2024 = 5.444

Том 2, Выпуск 12, 31 Декабрь



12-расм . Барча 15 нафар беморларнинг нодуляр склероз турида позитив реакцияси диаграмма шаклда кўриниши (n=15)

Ходжкин лимфомасининг лимфоид чарчоқ (кам лимфоцитар) тури CD15 реагентининг Иммуногистохимёвий кўриниши 15 нафар беморларда кам миқдорда лимфоид тўкимаси ва учраган хужайралардан ташкил топган. Березовский-Штеринберг кўп ядролаи улкан хужайралари ва Ходжкиннинг бир ядроли хужайралари тўқ жигарранг ранга бўялган (13-расм)



МЕДИЦИНА, ПЕДАГОГИКА И ТЕХНОЛОГИЯ: ТЕОРИЯ И ПРАКТИКА

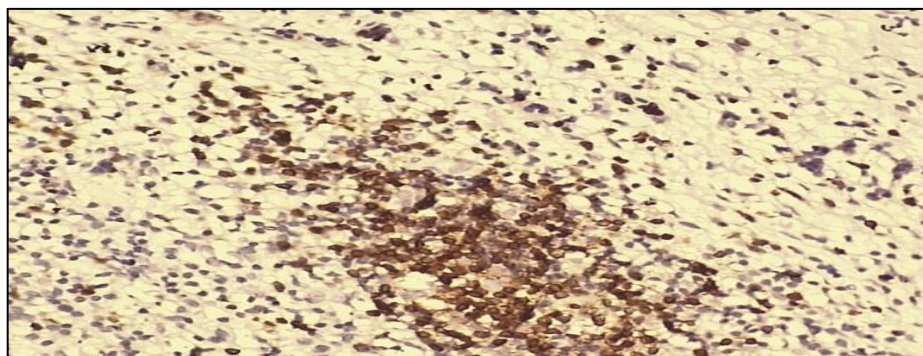
Researchbib Impact factor: 11.79/2023

SJIF 2024 = 5.444

Том 2, Выпуск 12, 31 Декабрь

13-расм. Ходжкин лимфомасининг лимфоид чарчок (кам лимфоцитар) тури CD15 реагенти позитив реакция .ИГХ – Dab хромаген. Об10хок40.

Ходжкин лимфомасининг кам лимфоцитар турида CD20 реагенти Иммуногистохимёвий кўриниши 15 нафар беморларда кам миқдорда лимфоид тўкимаси ва Березовский-Штеринберг кўп ядроли улкан хужайралари ва Ходжкиннинг бир ядроли хужайраларидан ташкил топган. В лимфоцитлар фолликуласи тўқ жигаранг ранга бўялган (14-расм).



14-расм. Ходжкин лимфомасининг кам лимфоцитр турида CD20 реагенти позитив реакция. В лимфоцитлар фолликуласининг позитив реакцияси. ИГХ – Dab хромаген. Об10хок40.

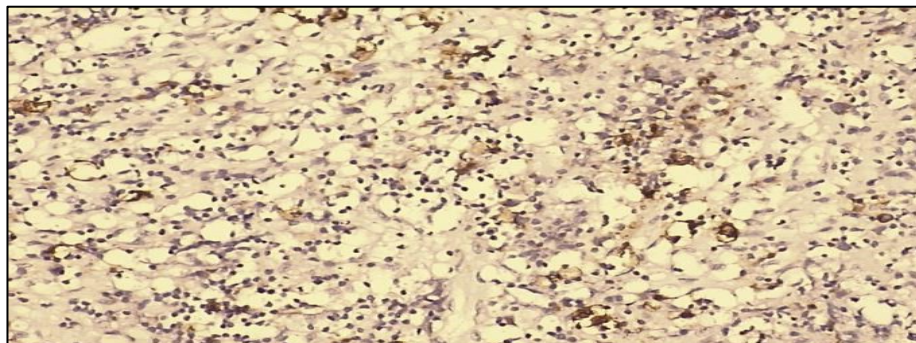
Ходжкин лимфомасининг кам лимфоцитра турида CD30 реагентининг Иммуногистохимёвий кўриниши 15 нафар беморларда кам миқдорда лимфоид тўкимаси ва Березовский-Штеринберг кўп ядроли улкан хужайралари ва Ходжкиннинг бир ядроли хужайралари тўқ жигаранг ранга бўялган (15-расм).

МЕДИЦИНА, ПЕДАГОГИКА И ТЕХНОЛОГИЯ: ТЕОРИЯ И ПРАКТИКА

Researchbib Impact factor: 11.79/2023

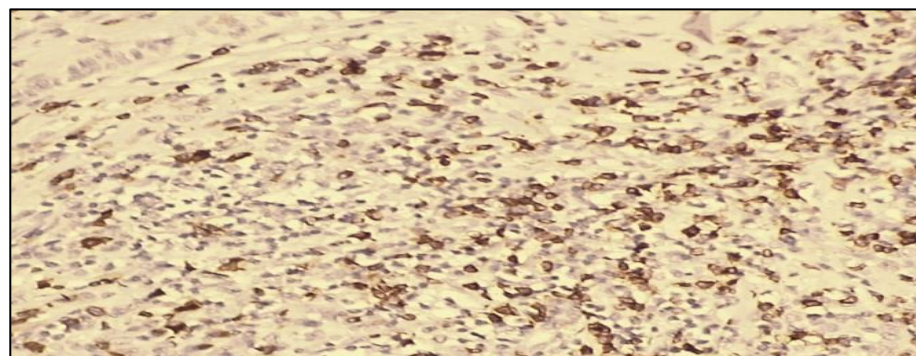
SJIF 2024 = 5.444

Том 2, Выпуск 12, 31 Декабрь



15-расм. Ходжкин лимфомасининг кам лимфоцитр турида CD30 реагенти позитив реакция. ИГХ – Dab хромаген. Об10хок40.

Ходжкин лимфомасининг кам лимфоцитар турида PAX-5 реагентининг Иммуногистокимёвий кўриниши 15 нафар беморларда кам микдорда лимфоид тўкимаси ва Березовский-Штеринберг кўп ядроли улкан хужайралари ва Ходжкиннинг бир ядроли хужайралари тўқ жигаранг ранга бўялган (16-расм)



16-расм. Ходжкин лимфомасининг кам лимфоцитар турида PAX-5 реагенти позитив реакция. ИГХ – Dab хромаген. Об10хок40.

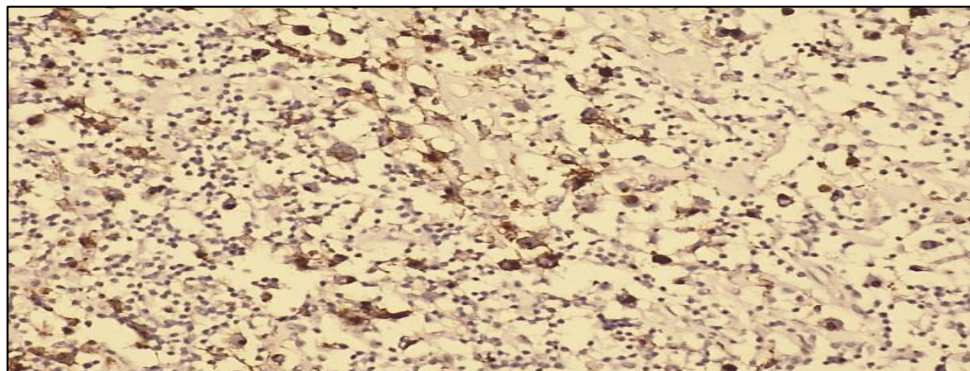
Ходжкин лимфомасининг кам лимфоцитар турида Ki67 реагентининг - Иммуногистокимёвий кўриниши 15 нафар беморларда кам микдорда лимфоид тўкимаси ва Березовский-Штеринберг кўп ядроли улкан хужайралари ва Ходжкиннинг бир ядроли хужайралари тўқ >20% юкори (20-30 %) жигаранг ранга бўялган (17-расм).

МЕДИЦИНА, ПЕДАГОГИКА И ТЕХНОЛОГИЯ: ТЕОРИЯ И ПРАКТИКА

Researchbib Impact factor: 11.79/2023

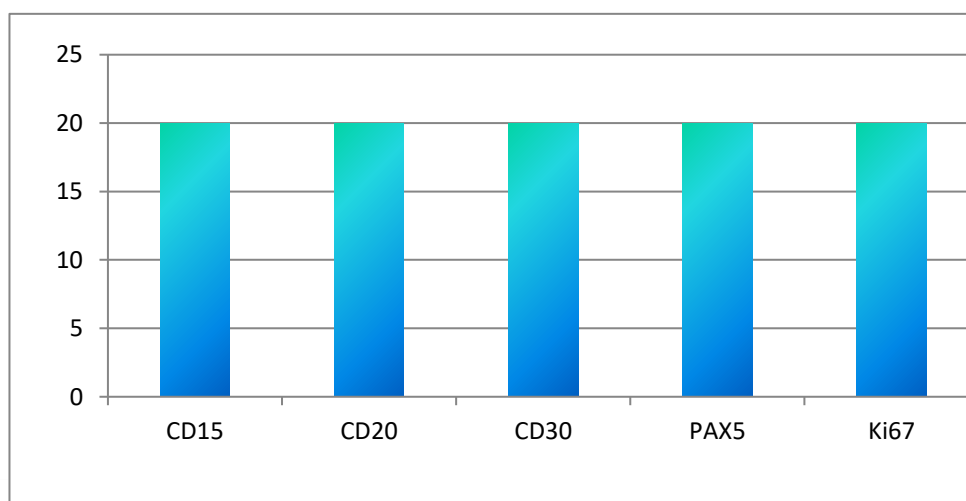
SJIF 2024 = 5.444

Том 2, Выпуск 12, 31 Декабрь



17-расм. Ходжкин лимфомасининг кам лимфоцитар турида Ki67 реанти позитив реакция. ИГХ – Dab хроаген. Об10хок40.

Юқоридаги текширув натижалари шуни кўрсатдики Ходжкин кам лимфоцитар турида барча танлаб олинган 15 нафар беморларнинг иммуногистокимёвий натижалари CD15, CD30 CD20, PAX5 реантиларида Березовский-Штеринберг кўп ядроли улкан хужайралари ва Ходжкиннинг бир ядроли хужайралари тўқ жигаранг ранга бўялган позитив реакцияси ва Ki67 антигенининг 20-30 % юқори позитив реакцияси кузатилди. Негатив реакция кузатилмаган (18-расм).



18-расм. Барча 15 нафар беморларнинг кам лимфоцитар турида позитив реакцияси диаграмма шаклда кўриниши (n=15)

Ходжкин лимфомасининг аралаш турида CD15 реанти орқали иммуногистокимёвий кўриниши 15 нафар беморларда кўплаб лимфоид

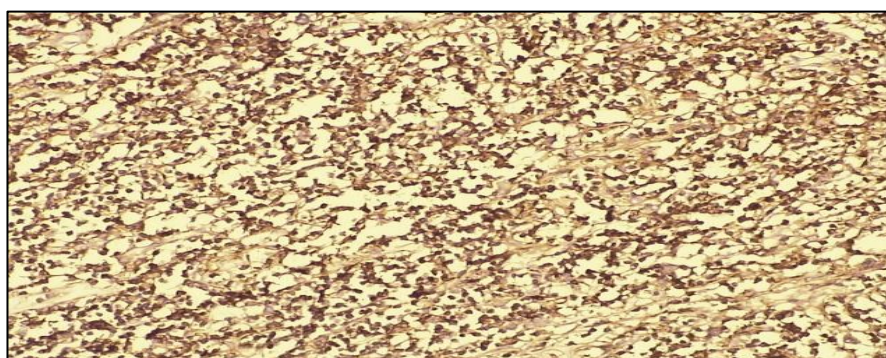
МЕДИЦИНА, ПЕДАГОГИКА И ТЕХНОЛОГИЯ: ТЕОРИЯ И ПРАКТИКА

Researchbib Impact factor: 11.79/2023

SJIF 2024 = 5.444

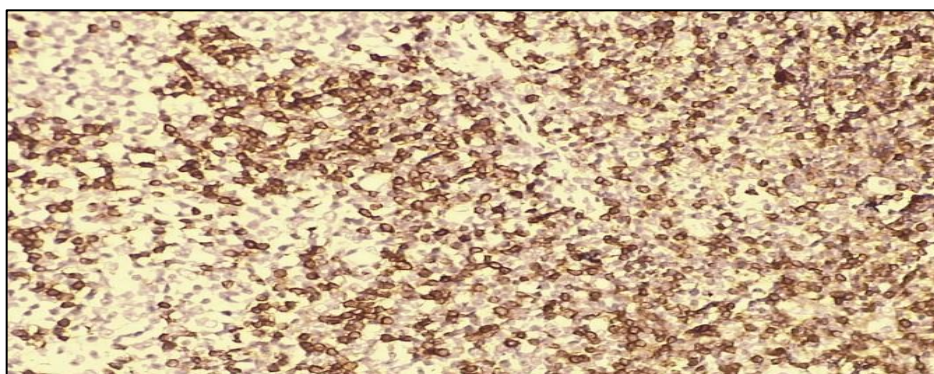
Том 2, Выпуск 12, 31 Декабрь

тўқимаси пролиферациядан ва нодуляр склерозга учраган лимфогистиоцитлардан ташкил топган. Березовский-Штеринберг кўп ядроли улкан хужайралари ва Ходжкиннинг бир ядроли хужайраларидан тўқ жигарранг ранга бўялган (19-расм)



19-расм. Ходжкин лимфомасининг аралаш турида CD15 реанти позитив реакция. ИГХ – Dab хромаген. Об10х40ок.

Ходжкин лимфомасининг аралаш турида CD20 В лимфоцитлар антигени бўлиб, орқали иммуногистокимёвий кўриниши 15 нафар беморларда кўплаб лимфоид тўқимаси пролиферацияси, нодуляр склерозга учраган ва лимфогистиоцитлардан ташкил топган. Березовский-Штеринберг кўп ядролаи улкан хужайралари ва Ходжкиннинг бир ядроли хужайраларидан ташкил топган. В лимфоцитлар фолликуласи тўқ жигарранг ранга бўялган (20-расм)



20-расм. Ходжкин лимфомасининг аралаш турида CD20 реанти позитив реакция. В лимфоцитлар фолликуласининг позитив реакцияси. ИГХ – Dab хромаген. Об10х40ок.

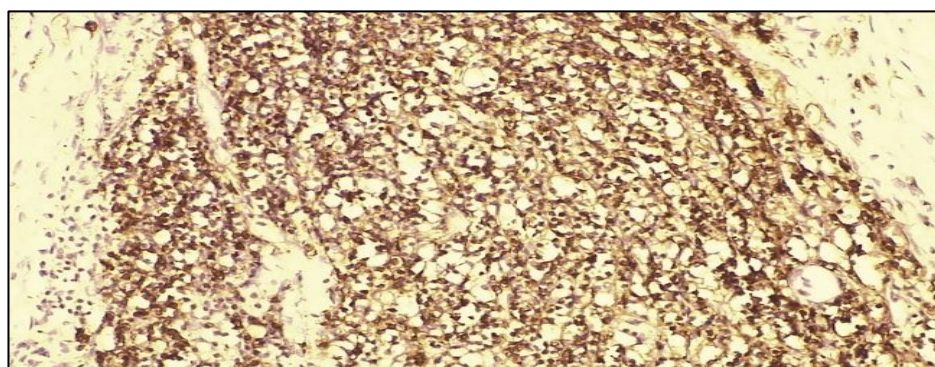
МЕДИЦИНА, ПЕДАГОГИКА И ТЕХНОЛОГИЯ: ТЕОРИЯ И ПРАКТИКА

Researchbib Impact factor: 11.79/2023

SJIF 2024 = 5.444

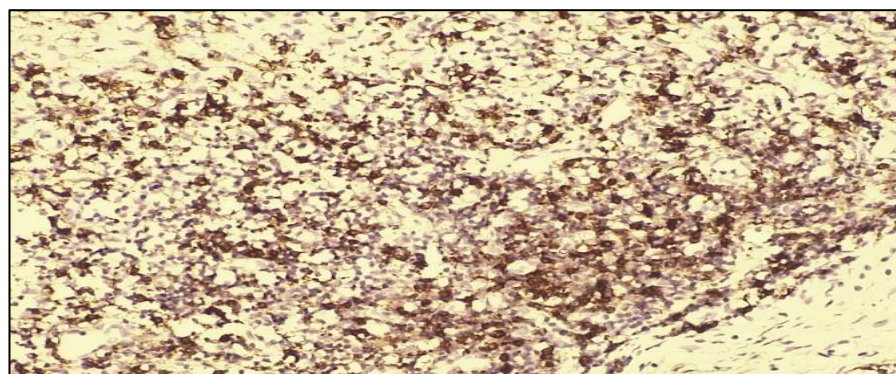
Том 2, Выпуск 12, 31 Декабрь

Ходжкин лимфомасининг аралаш турида CD30 реагенти оркали олинган иммуногистохимёвий кўриниши 15 нафар беморларда кўплаб лимфоид тўкимаси пролиферацияси, нодуляр склерозга учраган ва лимфогистиоцитлардан ташкил топган Березовский-Штеринберг кўп ядроли улкан хужайралари ва Ходжкиннинг бир ядроли хужайралари тўқ жигарранг ранга бўялган (21-расм)



21-расм. Ходжкин лимфомасининг аралаш турида CD30 реагенти позитив реакция. ИГХ – Dab хромаген. Об10х40ок.

РАХ-5 реагенти Ходжкин лимфомасининг аралаш турида – В хужайра фаоллаштирувчи В лимфобластик неоплазмалар ва етилиш босқичларида иштирок этувчи реагент оркали иммуногистохимёвий кўриниши 15 нафар беморларда кўплаб лимфоид тўкимаси пролиферацияси, нодуляр склероз учраган ва лимфогистиоцитлардан ташкил топган. Березовский-Штеринберг кўп ядроли улкан хужайралари ва Ходжкиннинг бир ядроли хужайралари тўқ жигарранг ранга бўялган (22-расм)



МЕДИЦИНА, ПЕДАГОГИКА И ТЕХНОЛОГИЯ: ТЕОРИЯ И ПРАКТИКА

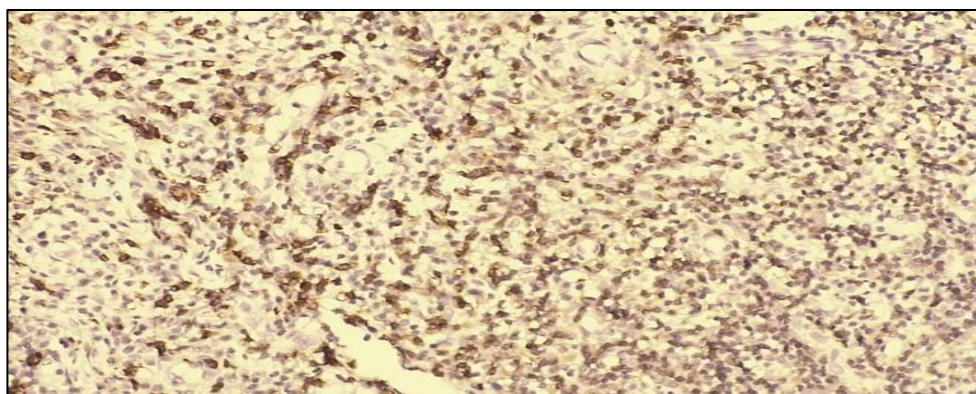
Researchbib Impact factor: 11.79/2023

SJIF 2024 = 5.444

Том 2, Выпуск 12, 31 Декабрь

22-расм. Ходжкин лимфомасининг аралаш турида PAX-5 реагенти позитив реакция. ИГХ – Dab хромаген. Об10х40ок.

Ходжкин лимфомасининг лимфогистоцитар турида Ki67 реагенти - ядро хужайраларинг бўялиши куйдагича тавсифланди. <10% дан кам паст фаоллик, 10-20% ўрта фаоллик, >20% юқори пролифератив фаоллик. Иммуногистокимёвий кўриниши 15 нафар беморларда кўплаб лимфоид тўкимаси пролиферацияси, нодуляр склероз учраган ва лимфогисти-оцитлардан ташкил топган. Березовский-Штеринберг кўп ядроли улкан хужайралари ва Ходжкиннинг бир ядроли хужайралари тўқ >20% юқори (20-30 %) жигарранг ранга бўялган (23-расм)



23-расм. Ходжкин лимфомасининг аралаш турида Ki 67 реагенти позитив реакция. ИГХ – Dab хромаген. Об10хок40.

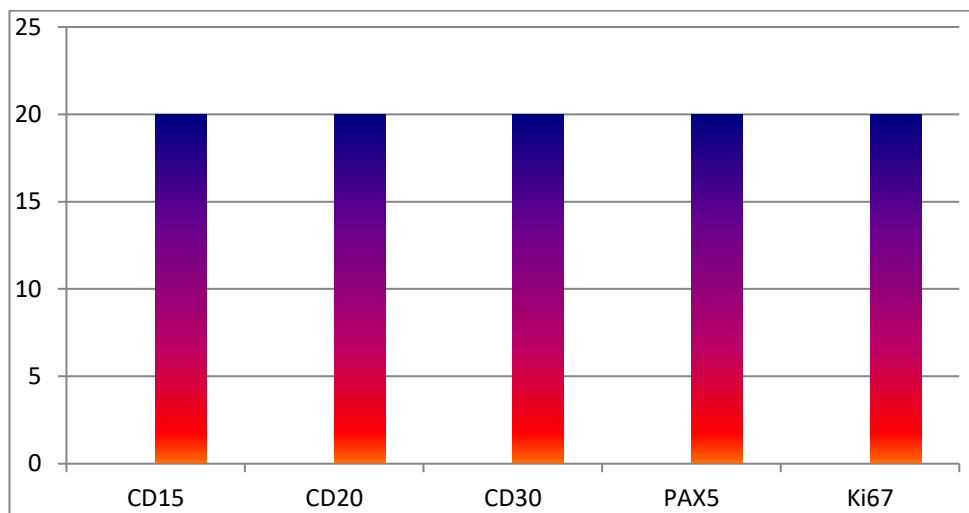
Юқоридаги текширув натижалари шуни кўрсатдики Ходжкин лимфомасининг лимфогистоцитар турида барча танлаб олинган иммуногистокимёвий реагентлар CD15, CD30 CD20, PAX5 Березовский-Штеринберг кўп ядроли улкан хужайралари ва Ходжкиннинг бир ядроли хужайралари тўқ жигарранг ранга бўялган ва Ki67 антигенининг 20-30 % юқори позитив реакцияси кузатилди (24-расм).

МЕДИЦИНА, ПЕДАГОГИКА И ТЕХНОЛОГИЯ: ТЕОРИЯ И ПРАКТИКА

Researchbib Impact factor: 11.79/2023

SJIF 2024 = 5.444

Том 2, Выпуск 12, 31 Декабрь



24-расм. Барча 15 нафар беморларнинг Ходжкин лимфомасининг аралаш турида позитив реакцияси диаграмма шаклда кўриниши (n=15)

Юқоридаги текширув натижалари шуни кўрсатдики Ходжкин лимфомасининг лимфогистоцитар турида барча танлаб олинган иммуногистохимёвий реагентлар CD15, CD30 CD20, PAX5 Березовский-Штеринберг кўп ядроли улкан хужайралари ва Ходжкиннинг бир ядроли хужайралари тўқ жигарранг ранга бўялган ва Ki67 антигенининг 40-50 % юқори позитив реакцияси кузатилди. Ходжкин нодуляр склероз турида барча танлаб олинган 15 нафар беморларнинг иммуногистохимёвий натижалари CD15, CD30 CD20, PAX5 реагентларида Березовский-Штеринберг кўп ядроли улкан хужайралари ва Ходжкиннинг бир ядроли хужайралари тўқ жигарранг ранга бўялган ва Ki67 антигенининг 30-40 % юқори позитив реакцияси кузатилди. Ходжкин кам лимфоцитар турида барча танлаб олинган 15 нафар беморларнинг иммуногистохимёвий натижалари CD15, CD30 CD20, PAX5 реагентларида Березовский-Штеринберг кўп ядроли улкан хужайралари ва Ходжкиннинг бир ядроли хужайралари тўқ жигарранг ранга бўялган позитив реакцияси ва Ki67 антигенининг 20-30 % юқори позитив реакцияси кузатилди.

Хулоса.

МЕДИЦИНА, ПЕДАГОГИКА И ТЕХНОЛОГИЯ: ТЕОРИЯ И ПРАКТИКА

Researchbib Impact factor: 11.79/2023

SJIF 2024 = 5.444

Том 2, Выпуск 12, 31 Декабрь

1. ҲЛ соҳасидаги сўнги молекуляр кашфиётлар ўсма хусусиятларини даволаш ва аниқлашда кескин ўзгаришларга ёрдам берди;

2. Иммуногистокимёвий текширув натижалари шуни кўрсатдики барча беморлар Ходжкин лимфомаси билан тўғри касалланган бўлиб CD15, CD30 PAX5 реagentлари позитив реакцияси, CD20 реagentининг фақат фолликуласида позитив реакция кузатилган. Полифератив активлиги бўйича Ki67 антигенининг лимфогистоцитар турида 40-50% юқори позитив реакцияси кузатилди, бу эса ушбу турини қисман агрессив кетишида намоён бўлди;

3. ҲЛнинг молекуляр тадқиқотларида муҳим янги тушунчалар пайдо бўлиши билан ҲЛ терапияси ва таснифи доимо ривожланиб бормокда. Ушбу мақолада касалликларни яхшироқ тушуниш учун ҲЛнинг патологик ва молекуляр хусусиятларининг қисқача мазмуни ва янгилаши келтирилган.

Адабиётлар:

1. Алмурадова Д.М. соавт. Значение разделения прогностических групп при диагностике и лечении лимфомы Ходжкина. – 2022. // Международный научно – образовательный электронный журнал «Образование и наука В XXI ВЕКЕ» с.716;
2. Атабаева А. К., Хисметова З. А., Нурахметова Ж. Б. Эпидемиология новообразований системы крови. Обзор литературы //Наука и здравоохранение. – 2021. – №. 6. – С. 188-197;
3. Ковальская В. Ю. и др. Опыт лечения лимфомы Ходжкина, протекающей на фоне ВИЧ //Российский журнал персонализированной медицины. – 2023. – Т. 3. – №. 5. – С. 60-73.
4. Ковригина, Алла Михайловна Морфологическая и иммуногистохимическая дифференциальная диагностика лимфомы Ходжкина и крупноклеточных лим-фом: Автореф. Дис... д-ра биол. Наук-М., 2006, 40 с;
5. Мамедова А.А. соавт. Комбинированная иммунохимиотерапия у больных рефрактерной/рецидивирующей классической лимфомой Ходжкина как лечение 2-й линии перед аутологичной трансплантацией

МЕДИЦИНА, ПЕДАГОГИКА И ТЕХНОЛОГИЯ: ТЕОРИЯ И ПРАКТИКА

Researchbib Impact factor: 11.79/2023

SJIF 2024 = 5.444

Том 2, Выпуск 12, 31 Декабрь

крововетворных стволовых клеток (предварительные результаты)
//Онкогематология. – 2022. – Т. 17. – №. 3. – С. 40-47;

6. Нестерова, Екатерина Сергеевна Морфоиммуногистохимическая характеристика опухолевого субстрата у больных фолликулярной лимфомой: Автореф. Дис... канд. Мед. Наук - М., 2013, 23 с;

7. Огнерубов Н. А., Антипова Т. С. Радиационно-индуцированная саркома мягких тканей шеи после лучевой терапии лимфомы Ходжкина. Клиническое наблюдение //Современная онкология. – 2022. – Т. 24. – №. 3. – С. 325-330;

8. Патракеева В. П., Добродеева Л. К. Иммунные реакции при лимфоме Ходжкина //Медицина экстремальных ситуаций. – 2023. – Т. 25. – №. 2. – С. 77-84;

9. Marafioti T., Hummel M., Foss HD, Laumen H., Korbjahn P., Anagnostopoulos I., Lammert H., Demel G., Theil J., Wirth T., et al. Hodgkin and Reed-Sternberg cells are an extension one clone derived from a germinal center B cell with functional rearrangements of the immunoglobulin gene, but defective transcription of immunoglobulin. *Blood*. 2000; 95:1443–1450. doi: 10.1182/blood.V95.4.1443.004k55_1443_1450;

10. Metzger ML, Mauz-Körholz C. Epidemiology, outcome, targeted agents and immunotherapy in adolescent and young adult non-Hodgkin and Hodgkin lymphoma. *Br J Haematol*. 2019 Jun;185(6):1142-1157. doi: 10.1111/bjh.15789. Epub 2019 Feb 6. PMID: 30729493;

11. Satou A, Takahara T, Nakamura S. An Update on the Pathology and Molecular Features of Hodgkin Lymphoma. *Cancers (Basel)*. 2022 May 26;14(11):2647. doi: 10.3390/cancers14112647. PMID: 35681627; PMCID: PMC9179292;

12. Schwering I, Brauninger A, Klein U, Jungnickel B, Tinguely M, Diehl V, Hansmann ML, Dalla-Favera R, Rajewsky K, Kuppers R. Loss of lineage-specific gene expression program B, in Hodgkin and Reed-Sternberg cells of Hodgkin lymphoma. *Blood*. 2003; 101:1505–1512. doi: 10.1182/blood-2002-03-0839;

13. Tiacci E, Doring C, Brune V, van Noesel C.J., Klapper W, Mechtersheimer G, Falini B, Kuppers R, Hansmann ML Analysis of primary Hodgkin and Reed-Sternberg cells to reveal the molecular and cellular

**МЕДИЦИНА, ПЕДАГОГИКА И ТЕХНОЛОГИЯ:
ТЕОРИЯ И ПРАКТИКА**

Researchbib Impact factor: 11.79/2023

SJIF 2024 = 5.444

Том 2, Выпуск 12, 31 Декабрь

pathogenesis of classical lymphoma Hodgkin. Blood. 2012; 120:4609–4620.
doi: 10.1182/blood-2012-05-428896.