



NERV TO'QIMASI HUJAYRALARINING TUZILISH GISTOLOGIYASI VA TARAQQIYOTI.

Boboyorova Hayitoy Uchqun qizi

Toshkent tibbiyot akademiyasi Termiz filiali talabasi


Xolbekov Baxtiyor Baymanovich

TTA TF Tibbiy biologiya va gistologiya kafedrasasi assistenti

Annotatsiya: Nerv to'qimasi yuqori darajada ixtisoslashgan to'qima bo'lib, to'qimalar va organizmning barcha a'zolarini o'zaro aloqada bo'lishini hamda organizmni tashqi muhit bilan bog'lanishini ta'minlaydi. Nerv to'qimasi organizmdagi barcha a'zolarining anatomik-funksional bog'liqligini, ularning kelishilgan holda ishlashini hamda organizmning tashqi va ichki muhit bilan aloqasini ta'minlaydi. Nerv to'qimasi nerv tizimini tashkil etib, tashqi muhit ta'sirotlarini qabul qiladi, ularni eng oliy darajada tahlil qilib, shu ta'sirotga nisbatan javob qaytaradi. Ushbu maqolada nerv to'qimasi hujayralarining tuzilish gistologiyasi va taraqqiyoti haqida ma'lumot berilgan.

Kalit so'zlar: Nerv to'qimasi, neyrotsitlar, neyrogliya, neyroblastlar, dendritlar, lipofutsin pigmenti.

Nerv to'qimasining asosiy vazifasi ta'sirotni qabul qilish, saqlash va qayta ishlash, organizmning turli sistemalarining faoliyatini uyg'unlashtirish, koordinatsiyalash kabilardan iborat. To'qimaning bu vazifasi tirik organizmlarning tarixiy taraqqiyoti jarayonida vujudga kelgan. Nerv to'qimasi markaziy va periferik nerv sistemasini hosil qilib, bir-biridan bajaradigan vazifasiga qarab keskin farq qiluvchi ikki xil hujayralardan tashkil topgan. Birinchi turi neyronlar yoki neyrotsitlar (neuronum osytus) bo'lib, nerv hujayra iborasi xuddi shu hujayraga tegishlidir. Neyronlar nerv impulsini hosil qiladi va uning tarqalishini ta'minlaydi. Nerv to'qimasining ikkinchi xil hujayralari — neyrogliya yoki gliotsitlar (neuroglia) kelib chiqishi bo'yicha neyronlar bilan bog'liq bo'lsa ham, bir qator yordamchi vazifalarni bajaradi. Nerv to'qimasining taraqqiyoti. Nerv to'qimasi tashqi embrional varaq — ektodermadan rivojlanadi. Embrionning dorzal devorida ektodermadan nerv plastinkasi shakllanadi. So'ngra u egilib, nerv tarnovchasini hosil qiladi. Nerv tarnovchasining





chetalari buralib, bir-biriga yaqinlashadi va so'ngra birikib, nerv nayini hosil qiladi. Shu vaqtning o'zida ektoderma chetalari ham o'zaro birikib, nerv nayidan ajraladi.

Nerv nayining teri ektodermasidan ajralishi davomida nerv tarnovchasining ko'tarilgan chetidagi hujayralar to'dasi ajraladi va ular nerv nayining ikki yon tomonida ganglioz plastinka yoki nerv qirrasini hosil qiladi. Nerv nayidan keyinchalik bosh va orqa miya hamda nerv sistemasining periferik qismlari rivojlanadi, ganglioz plastinkadan esa sezuvchi nerv tugunlari va vegetativ nerv sistemasi shakllanadi. Taraqqiyotning ilk bosqichlarida nerv naychasining devori bir qavat silindrsimon hujayralardan iborat bo'ladi. Bu hujayralar tez mitotik bo'linishi natijasida nerv nayi yo'g'onlashadi va ko'p qavatli (soxta ko'p qavatli) bo'lib qoladi. Bu davrda nerv nayi bir hujayra turidan — medulloblastlardan (medulla — miya, blastos — kurtak) iborat bo'lib, keyinchalik ikki turga differensiallashadi: 1) neyrobastlar — dumaloq shakldagi birlamchi nerv hujayralari bo'lib, ulardan neyronlar rivojlanadi; 2) spongioblastlar (glioblastlar) birlamchi neyrogliyal hujayralar bo'lib, ulardan har xil neyrogliya hujayralari rivojlanadi. Hujayralar ko'payishi va nerv naycha devorida surilishi natijasida nerv nayida quyidagi uch qavat tafovut qilinadi: 1) ichki — endodima qavat; 2) o'rta — yopqich (mantiya) qavat; 3) tashqi — qirg'oq vuali (parda) qavat. Ichki endodima qavatida juda ko'p mitoz bo'linish ro'y beradi va rivojlanishning ilk bosqichlarida bu qavat glioblastlar va neyrobastlarni hosil qilsa, so'ngra faqat neyrogliya uchun manba bo'lib qoladi. Asta-sekin ichki endodima hujayralari prizmatik shaklni olib, bosh miya qorinchalari va orqa miya kanalining endodima hujayralariga aylanadi. O'rta qavat neyrobastlar va ulardan shakllanuvchi neyronlar hamda birlamchi neyrogliyal asosni hosil qiluvchi hujayralardan iborat. Shu qavat hisobiga orqa miyaning kulrang moddasi hosil bo'ladi. Tashqi qavat — qirg'oq vuali (pardasi) neyrobast hujayralarini tutmaydi, bu qavatga endodima hamda o'rta qavat hujayralarining o'simalari o'tib, orqa miya o'tkazuvchi yo'llarining shakllanishida ishtirok etadi. Neyronlar va neyrogliyal hujayralarning ixtisoslanishi nerv sistemasining turli qismlarida barobar bo'lmaydi. Yumaloq shaklga ega bo'lgan o'simasiz neyrobastlar differensiallashib, cho'ziq noksimon shaklni oladi va ularning o'tkirlashgan uchidan tugmachasimon bo'rtma shaklida nerv o'simasi o'sib chiqadi. Bundan kelgusida neyrit rivojlanadi. Keyinroq esa hujayraning kalta o'siqlari — dendritlar hosil bo'ladi. Neyrobastlar differensirovkasining ilk belgisi ularning sitoplazmasida ingichka neyrofilamentlar va mikronaychalardan tarkib topgan

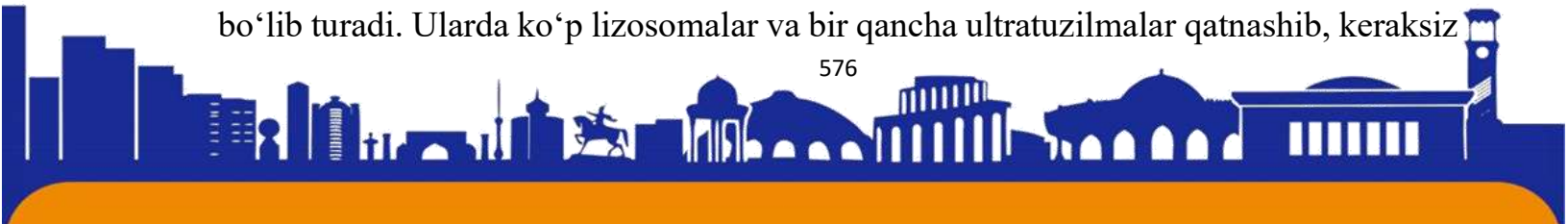



neurofibrillalar hosil bo'lishidir. Yadro va sitoplazmaning submikroskopik tuzilishi ham o'zgaradi: neuroblast sitoplazmasida erkin ribosomalarning miqdori kamayadi, endoplazmatik to'r kanalchalari va Golji kompleksi paydo bo'ladi va takomillashdi. Yadroda turli elektron zichlikdagi donalar va iplar hosil bo'ladi. Natijada, neuroblastlar yetuk neyronlarga aylanadi. Neuroblastlardan hosil bo'luvchi neyronlar bo'linish qobiliyatiga ega emas. Shu tufayli ularda fiziologik regeneratsiya jarayoni hujayra sitoplazmasidagi organellalar va oqsillarning uzluksiz almashinuvi bilangina chegaralanadi.

Neyron hujayra sitoplazmasi yuqori darajada funksional sintetik xususiyatga ega bo'lgan neyronlar maxsuslashgan plazmolemmaga ega, ulami sitoplazmasi organellalarga boy. Neyron hujayra sitoplazmasi boshqa hujayralar sitoplazmasidan farqli o'laroq, ta'sirotni o'tkazish xususiyatiga ham ega. Yuqorida aytilgan so'zlarga xulosa qilib shuni aytish kerakki, fibrilyar strukturalar (neurofibrillalar, mikronaychalar, mikrofelamentlar) bular birgalikda hujayra sitoplazmasida tayanch — qisqarishni va moddalarni nerv tolalariga tashiydi. Donador endoplazmatik to'rda oqsil sintezi kuchli kechadi. Uni bu borada oqsil ishlovchi bezlar bilan taqqoslash mumkin. Funksional holatning o'zgarishiga qarab, Nissl substansiyasida oqsil sintezi o'zgarib turadi. Patologik holatda endoplazmatik to'r bilan bog'liq bo'lgan ribosomalar soni kamayib, aksincha, erkin ribosomalar soni ko'paysa, buni nerv hujayrasining patologik indeksi deyiladi. Nishonlangan aminokislotalar yordamida neyronlardagi oqsillarning aylanish vaqti (sirkulyatsiyasi) aniqlangan. Shunga ko'ra nerv hujayrasi tanasidagi oqsillar ikki guruhga: tez va sekin aylanadigan oqsillarga bo'linadi. Neyronlarda tez aylanadigan oqsillar bir kun, sekin aylanadigan oqsillar 15 kun saqlanar ekan. Sekin aylanadigan oqsillar neyron tanasining asosiy oqsillari bo'lib hisoblanadi.

Nerv hujayrasining sitoplazmasida ikki xil pigment kiritmalari uchraydi. Shularning bittasi lipofutsin pigmenti (lipoidlar saqlovchi modda), bular to'q jigarrang dog'lar ko'rinishida bo'ladi. Bu pigment kiritmalari mayda donalar ko'rinishida hamma nerv hujayralarida uchraydi. Bu dog'lar faqat qarilik davrlarida, hujayra funksional jihatdan charchaganda hosil bo'ladigan moddalardir. Lipofutsinning hujayrada paydo bo'lishi, nerv hujayralarida patologik o'zgarishlar jarayonida hosil bo'lgan keraksiz moddalar chiqib ketmasligidan dalolat beradi. Yosh ulg'ayishi bilan bu pigmentning miqdori oshadi. Nerv hujayrasida to'xtovsiz ravishda sintez va resintez jarayonlari bo'lib turadi. Ularda ko'p lizosomalar va bir qancha ultratuzilmalar qatnashib, keraksiz





moddalarni yo'qotishda yoki zararsizlantirishda bularning ahamiyati kattadir. Lizosomalar va ular turlarining ko'p bo'lishi, lipofutsinning ko'payishi qandaydir patologik o'zgarishlar borligini bildiradi. Bu esa, o'z navbatida nerv hujayralarida patologik holatni aniqlash uchun diagnostik belgi vazifasini bajarishi ham mumkin.

Foydalanilgan adabiyotlar:

1. Ашмарин И.Г1. Возможное участие нейропептидов нейроспецифических белков в механизмах кратковременной памяти Сб. фармакология нейропептидов. 1982. - Москва, ВИНТИ. С . 102-111.
2. Ашмарин И.П., Кругликов Р.И. Пептиды, обучение, память г//Нейрохимия. 1983. Т. 2. № 2. С. 327.
3. Андреев Н.Г., Обухов Д.К., Демьяненко Г.П., Каменский В.Г. Морфология нервной системы. Учебное пособие — Л., 1985. С. 5.
4. Афанасьев Ю.И, Юрина Н.А. Гистология. 2004

