

ЕЛКА СУЯГИ ПРОКСИМАЛ СИНИШЛАРИДА ЗАМОНАВИЙ ОСТЕОСИНТЕЗ ТЕХНИКАСИ

С.Ю. Юсупов

Абу Али Ибн Сино номидаги Бухоро Давлат тиббиёт институти.
Республика шошилинич тиббий ёрдами илмий маркази (РШТЁИМ),
Бухоро филиали, Бухоро ш.

Тадқиқот мақсади. Елка суяги проксимал қисми синишларида минимал инвазив ва замонавий остеосинтез техникасини ишлаб чиқиш йўли билан даво натижаларини яхшилаш.

Тадқиқот материали сифатида 40 нафар елка суяги проксимал қисми синишлари мавжуд беморлар олинган. 15 нафар беморларда суяк бўлаклари варус ҳолатида силжиганлиги аниқланди. Беморлар орасида 15 нафари эркак ва 25 нафари аёлларни ташкил этди. Жароҳат муддати ўртача $5,8 \pm 1,8$ кунни ташкил этди. Клиникада елка суяги проксимал қисми синишларида жарроҳлик амалиёти инвазивлигини камайтириш мақсадида ташқи репозицияловчи аппарат ва минимал инвазив пластинкани қўллаб экстремедулляр остеосинтез қилиш усули ишлаб чиқилди ва 40 нафар беморларга қўлланилди.

Натижалар таҳлили. Елка суяги проксимал қисми синган беморларда амалиётдан кейинги кечки натижалар Neer C.S. 100 баллик шкаласи бўйича баҳоланди ва шунга кўра жами 40 нафар беморлардан 37 (92,5%) нафарида яхши натижалар, 2 (5%) нафар беморларда қониқарли натижалар ва қолган 1 (2,5%) нафарида қониқарсиз натижалар олинди. Ушбу беморларда елка бўғимида оғриқ синдроми мавжудлиги, ҳаракат амплитудасининг 15 градусгача чекланиши ва контрол рентген суратида елка бўғими артрози белгилари кузатилди.

Хулосалар.

1. Елка суяги проксимал қисми синишларида таклиф этилган кам инвазив остеосинтез усули суяк бўлакларини кам жароҳатли репозициясига, суяк бўлакларини стабил фиксация қилишга имкон беради.

2. Бизда таклиф этилган кам инвазив остеосинтез усули яхши ва қониқарли натижалар улушини 97,5% га ошириш, ҳамда беморлар ҳаёт сифатини яхшилаш имконини берди.

Калит сўзлар: елка, проксимал, минимал инвазив, остеосинтез.

СОВРЕМЕННАЯ ТЕХНИКА ОСТЕОСИНТЕЗА ПРИ ПРОКСИМАЛЬНЫХ ПЕРЕЛОМАХ ПЛЕЧЕВОЙ КОСТИ

С.Ю. Юсупов

Бухарский государственный медицинский институт имени Абу Али Ибн Сино. Республиканский научный центр неотложной медицинской помощи (РШТЕМ), Бухарский филиал, город Бухара.

Цель исследования. Улучшение результатов лечения путем разработки миниинвазивной оперативной техники при переломах проксимального отдела плечевой кости.

К материалам исследования включены 40 пациентов с переломами проксимального отдела плечевой кости. У 15 больных отмечалось варусное смещение костных отломков. Среди больных 15 составили мужчины и 25 женщины. Давность травмы в среднем $5,8 \pm 1,8$ сутки. В клинике разработана техника экстрамедуллярного остеосинтеза с использованием миниинвазивной пластины и применением наружного дистракционного аппарата с целью минимизации травматичности оперативного вмешательства и активно применена больным с переломами проксимального отдела плечевой кости.

Результаты. У больных с переломами проксимального отдела плечевой кости результаты лечения оценивали с использованием 100 балльной шкалой Neer C.S. и соответственно среди всех 40 пациентов у 37 (92,5%) отмечены хорошие, у 2 (5%) удовлетворительные и у остального 1 (2,5%) больных неудовлетворительные послеоперационные результаты, что последние были связаны с наличием болевого синдрома, ограничения амплитуды движения до 15 градусов и признаков артроза в плечевом суставе на контрольной рентгенограмме.

Выводы.

1. предложенная миниинвазивная оперативная техника при переломах проксимального отдела плечевой кости позволяла провести малотравматичной репозиции и стабильной фиксации костных отломков.

2. предложенная миниинвазивная оперативная техника способствует повышению доли лучших результатов до 97,5%, а также улучшению качества жизни больных.

Ключевые слова: плечо, проксимальный, миниинвазивный, остеосинтез.

Мавзу актуаллиги

Елка суяги проксимал қисми синишлари инсон таянч ҳаракат тизимини барча жароҳатларининг 5% ни ташкил этади [6]. Бу турдаги жароҳатларнинг учраш частотаси йилига 100 000 аҳолига 50 тага тўғри келади ва шу билан бирга, сўнгги 30 йил ичида статистик кўрсаткичнинг бир неча бараварга ўсиши кузатилди [14]. Ушбу типдаги синишлар аксарият ҳолларда ёши катта беморларда, кўпинча остеопороз фонида юзага келиб, жароҳатланиш механизми асосида юқори кучланишли жароҳат талаб этилмайди.

Елка суяги проксимал қисми жароҳатларида елка камарининг ўзаро боғланиш механизми бузилади ва бунда елка бўғимининг функционал фаолиятини тиклаш имкони мушкул бўлади. Олимлар изланишлари натижасида елка суяги проксимал қисми синишларида елка суяги анатомик ўқи ва узунлигини тиклашдан ташқари, елка проксимал қисми ротаторларини нормал анатомик бирикиш нуқталарини тиклаш зарур деган фикр олға сурилмоқда, акс ҳолда, ушбу фаолиятсиз елка бўғимининг тўлиқ функционал имкониятини тиклаш иложи бўлмайди.

Елка суяги проксимал қисми синишининг кўп учрайдиган оқибатларидан бири бўлиб елка проксимал қисми синишлари учраш частотаси консерватив ва жаррохлик амалиётидан сўнг бир хил - 11% [3, 4, 7, 8, 15], бу дастлаб тўлиқ бўлмаган суяк бўлаклари репозицияси, шунингдек фиксациянинг нотурғунлигида иккиламчи силжиш кузатилиши оқибатида юзага келади. Ушбу кўринишдаги синишлар оқибатида елка бўғимида ҳаракатлар амплитудасининг чекланиши ва субакромиал импиджмент-синдроми юзага келиб, натижада беморларни узоқ йиллар давомида оғриқ синдроми безовта қилишига ва беморларнинг ҳаёт тарзига сезиларли таъсир қилади [3, 4, 11].

Елка суяги проксимал эпиметафизар синишларида нафақат суяк бўлакларини ишончли фиксациясини таъминловчи, балки анатомиясини тўла тўқис тикловчи остеосинтезнинг янги кам жароҳатли усулларини ишлаб чиқиш замонавий травматологиянинг долзарб вазифаларидан бири бўлиб қолмоқда. Сўнгги йилларда ихтисослаштирилган имплантлар [1, 2, 9, 10] билан

ёпик усулда кам жароҳатли суяк усти пластинкалари ёрдамида остеосинтез қилиш блокловчи интрамедулляр остеосинтез билан тобора кўпроқ рақобатлашмоқда. Мавжуд адабиётлар таҳлили шуни кўрсатадики, елка суяги проксимал қисми синишларида суяк бўлақларини ёпик усулда репозиция қилиш ва етарли стабилликка эришиш учун экстремедулляр остеосинтез усулларида фойдаланишга оид маълумотлар етарли эмас.

Тадқиқот мақсади. Елка суяги проксимал қисми синишларида минимал инвазив жароҳлик техникасини ишлаб чиқиш йўли билан даво натижаларини яхшилаш.

Материал ва текширув усуллари.

Республика шошилич тиббий ёрдам илмий маркази Бухоро филиали марказ филиали сифатида фаолият кўрсатганига 20 йил тўлди. Ҳозирги кунга қадар 2000 дан ортиқ елка суяги проксимал қисми синиши ташхиси билан беморлар даволанишган. Аксарият беморлар консерватив, яъни гипсли боғламда, ҳамда анъанавий жароҳлик усуллари: ЭОП остида суяк бўлақларини репозиция ва спицалар ёрдамида фиксация қилиш, йирик ўлчамли тери кесмалари ёрдамида очик усулда суяк бўлақларини репозиция қилиш ва пластиналар билан остеосинтез қилиш амалиётлари асосида даволанишган. Ушбу беморлар узоқ муддатли натижалари ретроспектив таҳлили кўпчилик ҳолларда юқори кўрсаткичлар билан елка бўғими контрактураси, амалиёт яралари яллиғланишли асоратлари, спицалар миграцияси асосида ностабил остеосинтез ва елка бўғими ротатор манжетаси импинджмент синдроми каби асоратлар кузатилишини кўрсатди.

Шуни асос қилиб мазкур тадқиқот иши Республика ихтисослаштирилган травматология ва ортопедия илмий амалий тиббиёт маркази ва Республика шошилич тиббий ёрдам илмий маркази Бухоро филиали клиник базаларида амалга оширилди ва илмий тадқиқот иши учун жами 40 нафар елка суяги проксимал қисми кўп фрагментли синишлари мавжуд беморлар олинди. Шулардан 15 нафарида суяк бўлақлари варус ҳолатида силжиганлиги аниқланди (1 жадвал).

Беморлар жинсига кўра бўлинди ва 15 нафари эркак ва 25 нафари аёлларни ташкил этди. Жароҳат муддати ўртача $5,8 \pm 1,8$ кунни ташкил этди (3 – 7 кун). Барча тадқиқот иши учун олинган беморларга жароҳлик амалиёти таклиф этилди. Клиникамизда елка суяги проксимал қисми синишларида

жарроҳлик амалиёти инвазивлигини камайтириш мақсадида суяк бўлаklarини осон, кам жароҳатли ташқи репозицияловчи аппарат ёрдамида адекват репозициясига эришиш ва минимал инвазив пластинкани қўллаб экстремедулляр остеосинтез қилиш усули ишлаб чиқилди.

Барча беморларга амалиётдан олдин стандарт клиник, радиологик текширув усуллари ўтказилди. Рентген текшируви стандарт олд, ён ва аксиал проекцияларда амалга оширилди. Беморларда кўп фрагментли синишлар кузатилганлиги сабабли жароҳат оғирлиги ва суяк бўлаklари ҳолатини баҳолаш мақсадида Neer (1970) таснифидан фойдаланилди (1 жадвал).

1 жадвал

Елка суяги проксимал қисми синган беморларни Neer таснифига кўра бўлиниши

		Бир фрагментл и	Икки фрагментл и	Уч фрагментл и	Кўп фрагментл и
Елка	суяги	2 (5%)	2 (5%)	-	-
анатомик бўйинчасидан	синиши				
Елка	суяги	4 (10%)	6 (15%)	10 (25%)	12 (30%)
жарроҳлик бўйинчасидан	синиши				
Катта	дўнглик	-	-	-	-
синиши					
Кичик	дўнглик	-	-	-	-
синиши					
Сини б чиқишлар	Олд	-	2 (5%)	-	-
	Орқ	-	-	2 (5%)	-
	а				

1-жадвалдан кўриниб турибдики, аксарият беморлар елка суяги жарроҳлик бўйинчасидан синган категориясига кириб, шулардан 6 (15%)



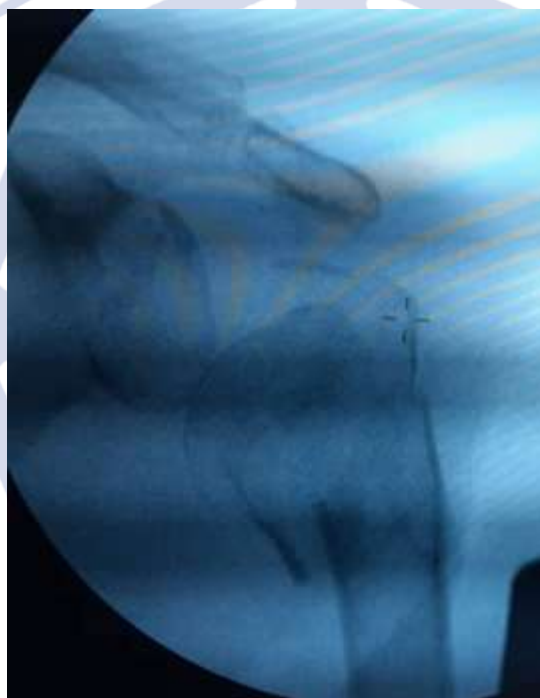нафари бир фрагментли, 10 (20%) – икки фрагментли, 12 (30%) нафари – уч фрагментли ва қолган 12 (30%) нафари – кўп фрагментли синиқлардир. Елка суяги анатомик бўйинчасидан синиш ҳолати 4 (10%) нафар беморларда аниқланиб, шулардан 2 (5%) нафарида бир фрагментли ва қолган 2 (5%) нафарида икки фрагментли синиқлардир. 4 (10%) нафар беморларда елка суяги проксимал қисми синиб чиқиш ҳолати кузатилиб, икки ва уч фрагментли синиқлар аниқланди.

Клиникада ишлаб чиқилган кам инвазив оператив даво усули моҳияти шундан иборатки, елка суяги проксимал қисми синган беморларда клиникада ишлаб чиқилган суяк бўлақларини репозиция қилиш мақсадида ишлатиладиган ташқи дистракцион аппарат қўлланилди ва кичик ўлчамли яра кесими орқали кам инвазив блокловчи пластинка билан остеосинтез амалга оширилди.

Беморларда даволашдан кейинги клиник-рентгенологик натижалари амалиётдан кейинги 1, 3, 5, 7 ойларда баҳоланди. Бунда беморларнинг шикоятлари инобатга олинди, елка ва тирсак бўғимларида фаол ва пассив ҳаракатлар амплитудаси ўлчанди ва Constant шкаласи бўйича баҳоланди [5]. Босқичли рентген текшируви асосида синиқ соҳаси битишининг рентгенологик динамикаси, фиксация ҳолати ва мавжуд бўлса иккиламчи силжишлар ўрганилди.

Research Science and Innovation House

Жарроҳлик амалиёти техникаси қуйидаги клиник мисолда тасвирланган. Бемор С., 62 ёшда, Республика шошилич тиббий ёрдам илмий маркази Бухоро филиали “шошилич травматология” бўлимига уй шароитида жароҳат олгандан 3 соатдан сўнг қабул қилинган (яшаш жойида биринчи ёрдам кўрсатилган). Кўрик вақтида бемор елка бўғими соҳасидаги оғриқ, шишга шикоят қилади. Елка бўғими деформацияланган, актив ва пассив ҳаракатлар кескин чекланган. Рентген текширувида елка суяги проксимал қисми кўп фрагментли синиши аниқланди (1, а - расм).

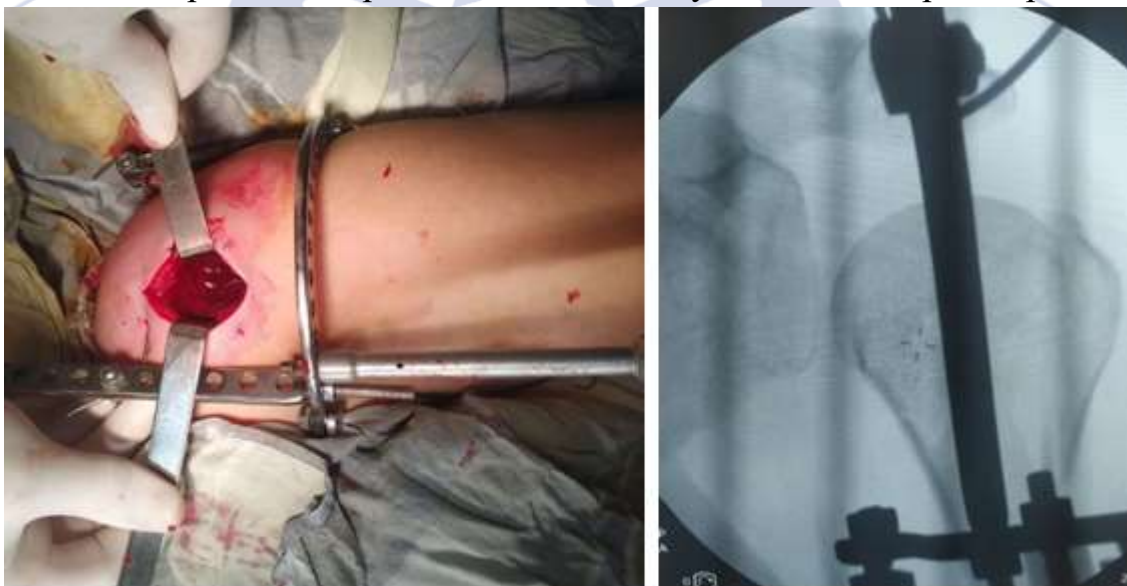

1, а - расм. Бемор С. 62 ёш. Елка бўғими олд орқа проекцияли рентгенограммаси: елка суяги проксимал қисми кўп фрагментли синиши ва суяк бўлаклари вальгус ҳолатидалиги аниқланди.

Бемор бўлимда керакли қўшимча консерватив даво муолажаларини олгандан сўнг оператив даво тавсия этилди.

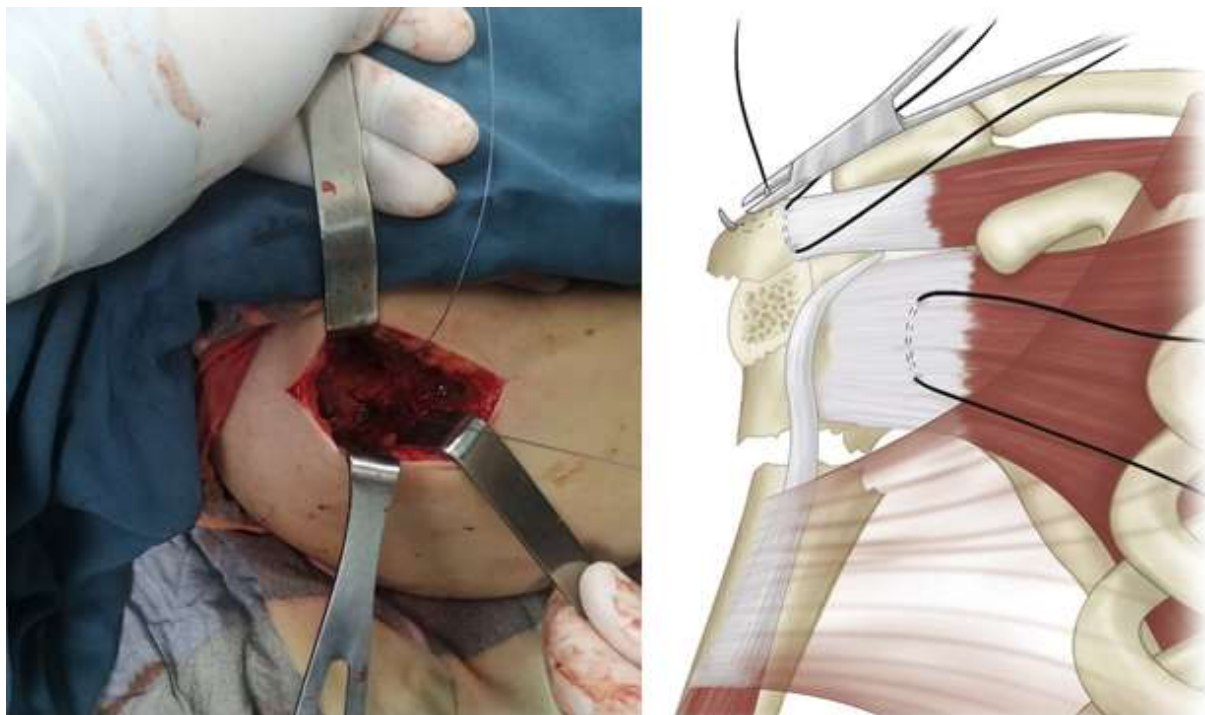
Жарроҳлик амалиёти: Бемор орқаси билан ётган ҳолатда, умумий вена ичи анестезияси ва рентген-телевизион қурилма назорати остида елка суяги проксимал қисми кўп фрагментли синиши тасдиқланди. Елкани $30-35^\circ$ га танадан узоқлаштирган ва ташқи ротация ҳолатида дистракторнинг битта проксимал спицаси акромион орқали ўтказилди. Елка суяги дистал қисми дўнғлар устидан 2 та Илизаров спицалари кесишма ҳолатида ўтказилди ва дистракторнинг дистал ҳалқасига қотирилди. Ташқи аппаратга дистракция берилди. Рентген телевизион қурилмада кўрилганда суяк бўлаклари туриши нисбатан қониқарли (1, б, в - расмлар).

1- расм. б. – елка бўғимига ташқи дистракцион аппарат ёрдамида синик соҳасига дистракция бериш. **в.** - елка бўғими олд орқа проекцияли



рентгенограммаси: ташқи аппарат ёрдамида дистракция берилган ва суяк бўлаклари туриши қониқарли.

Елка бўғими ташқи юзасидан ўлчами 4,0 см ли тери кесмаси қилинди, яра қаватма қават очилди, гемостаз. Ревизияда елка суяги проксимал қисми кўп фрагментли синик бўлаклари мавжудлиги сабабли, суяк бўлақларига ёпишган елка ротатор мушаклари бирикиш қисмларидан атравматик иплар ўтказилди ва идеал репозиция қилинди (1, г, д - расмлар).

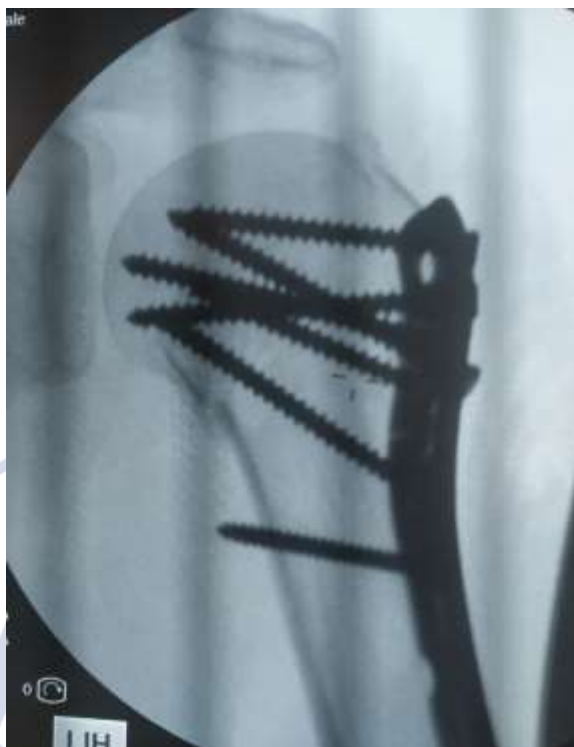

1 - расм. г – суяк бўлакларига ёпишган елканинг ротатор мушаклари орқали турли йўналишларда атравматик иплар ўтказилган ва суяк бўлаклари идеал репозициясига эришилди, д – схематик кўриниши.

Рентген телевизион қурилма остида елка суяги ташқи юзаси бўйлаб блокловчи пластина ўрнатилди ва шуруплар ёрдамида қотирилди (1, е - расм).

Research Science and
Innovation House





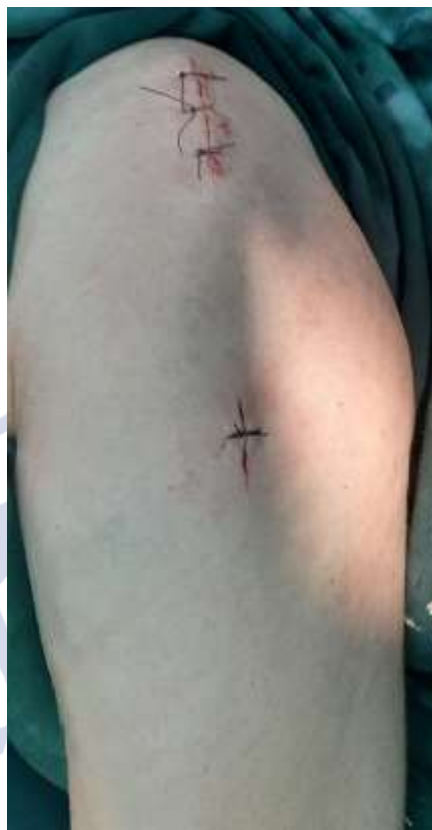1, e - расм. Елка суяги ташқи юзаси бўйлаб блокловчи пластина ўрнатилган ва шуруплар ёрдамида қотирилган.

Амалиётнинг кам жароҳатлилиги амалиёт яраси кичик ўлчамдалиги ва пластинани суяк усти бўйлаб йўналтирилиши, ҳамда *m. deltoideus* ни иннервация қиладиган *n. axillaris* ни жароҳатланиши олди олиниши билан тушунтирилади.

Рентген телевизион қурилмада суяк бўлаклари туриши кониқарлигига ишонч ҳосил қилганимиздан сўнг ташқи дистрактор аппарат демонтаж қилинди. Амалиёт яраси вақатма қават тикилди. Жарроҳлик амалиёти давомийлиги 45 минут ташкил этди (1, ж - расм).

Research Science and
Innovation House





1, ж - расм. Амалиёт яраси тикилган.

Бизда таклиф қилинган жарроҳлик амалиёти Республика хусусий мулк агентлигига патентлаш мақсадида юборилди.

Амалиётдан кейинги давр асоратсиз ўтди. Беморлар 15 кун давомида косинкали боғламда юришади, чоклар олингандан сўнг елка бўғимида пассив ҳаракатларни бажаришга рухсат берилди. Беморларда амалиётдан кейин бир ойдан сўнг елка бўғимида ротатор ҳаракатларни бажаришга ва икки ойдан сўнг ҳаракатларнинг тўлиқ оғриксиз амалга оширишга эришилди.

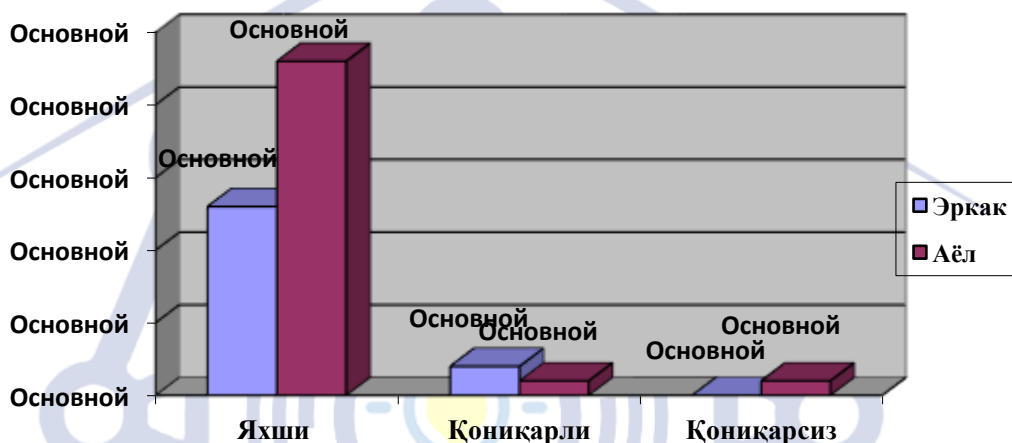
Жарроҳлик амалиёти натижалари таҳлили.

Бизда таклиф қилинаётган усул барча 40 нафар беморларда елка суяги проксимал қисми анатомиясини тиклашга ва варусли деформацияни бартараф этишга имкон берди. Амалиётнинг кам жароҳатлилиги елка бўғими функционал ҳолатини тикланишни таъминлади.

Елка суяги проксимал қисми синган беморларда амалиётдан кейинги кечки натижалар Neer C.S. шкаласи бўйича баҳоланди, яъни асосий симптомлар бўлиб елка бўғимида оғриқ борлиги ва функциясининг (қўлни актив узоклаштириш ва ротацияси) йўқолишидир [17]. Neer C.S. шкаласи 100

балли бўлиб, қуйидаги мезонлар бўйича баҳоланди: синик соҳасидаги оғрик синдроми – 0 дан 35 баллгача; юқори муча фаолияти – 0 дан 30 баллгача; елка бўғими ҳаракат амплитудаси – 0 дан 25 баллгача; елка суяги проксимал қисмида анатомик ўзгаришлар мавжудлиги - 0 дан 10 баллгача.

Яхши натижалар деб баллар йиғиндиси 90 дан 100 баллни ташкил қилганда белгиланди. 80 дан 89 баллгача бўлганда қониқарли, 79 баллдан қониқарсиз бўлганда ёмон натижалар деб белгиланди (1 диаграмма).



1 диаграмма - елка суяги проксимал қисми синган беморлардан амалиётдан кейинги кечки натижаларнинг Neer C.S. бўйича баҳолаши.

1 диаграмма маълумотларига кўра, жами 40 нафар беморлардан 37 (92,5%) нафарида баллар йиғиндиси 90 дан юқори бўлиб, яхши натижалар деб баҳоланди. 2 (5%) нафар беморларда қониқарли натижалар олинди ва баллар йиғиндиси 80 – 89 ни ташкил этди. Ушбу беморларда натижалар қониқарлилиги елка бўғимида 10 градусгача ҳаракат амплитудасининг чегараланиши билан тушунтирилди. Қолган 1 (2,5%) нафар беморларда қониқарсиз натижа кузатилди, баллар йиғинлиси 80 дан пастни ташкил этди, яъни ушбу ҳолатларда елка бўғимида оғрик синдроми мавжудлиги, ҳаракат амплитудасининг 15 градусгача чекланиши ва контрол рентген суратида артроз белгилари борлиги билан изоҳланди. Амалиётдан сўнг барча беморларга «импинджмент-синдроми» профилактикаси мақсадида елка ротатор манжетаси тикловчи муолажалар қилинди, амалиётдан сўнг 21-25 кунларда елка бўғимига даволовчи физкультура машқлари бошланди.

Муҳокама

Сўнгги пайтларда елка суяги проксимал қисми синишларида суяк ичи ва суяк усти остеосинтези натижалари бир хиллиги кўпгина олимлар томонидан таъкидланмоқда [9, 16].

Замонавий имплантлар (суяк усти ва интрамедулляр имплантлар) турли текисликларда бурчак барқарорлиги билан кўп сонли винтлар ёрдамида суяк бўлаклари фиксациясини таъминлайди. Шунга карамай, варусли деформацияларнинг нотўғри битиши ва фиксациянинг ишончсизлик даражаси 20% ни ташкил этади [3, 15].

Интрамедулляр штифтларни ишлатганда варусли коллапснинг рўй бериши эҳтимоли ҳам мавжуд. В.М. Nolan ҳаммуалифлари томонидан 18 нафар беморларда Polarus михлари қўлланилиб, фиксациянинг анъанавий усулларида фойдаланилди, уларнинг 17 нафариди бўйин-диафизар бурчагининг ўртача 11° га камайиши ва 9 нафар беморларда бўйин-диафизар бурчаги 120° дан кам бўлган қийматида, яъни варусли деформациясида нотўғри битиши аниқланилди [12].

Олимлар томонидан оддий ва тез ўрнатиладиган кўпгина ташқи фиксацион остеосинтез турлари таклиф қилинган. Аммо, ушбу остеосинтез турларида елка суяги проксимал қисми суяк бўлақларининг мобилизацияси, репозицияси ва фиксацияси қийинлашади. Шу сабабли синган соҳани очмасдан ва очиқ ҳолатда ажратмасдан бўлақларни мобилизациясига деярли эришиб бўлмайди. Бундан ташқари, кўпгина ҳолатларда, айниқса кўп фрагментли синиқларда суяк бўлақларининг ротацион силжишларини коррекция қилиш имкони бўлмайди. Бизда таклиф этилган дистрактор бу муаммони ҳал осонгина қилди, яъни дистрактор аппаратнинг дистал ҳалқасини хоҳлаган бурча остида айлантириш имконияти мавжуд.

Таклиф қилинаётган жарроҳлик амалиёти усули афзалликлари:

1. амалиётнинг кам жароҳатлилиги – кичик ўлчамли амалиёт кесмаси ва тўқималарни кенг очиш зарурати йўқлиги;
2. суяк бўлақларини мустаҳкам фиксацияси;
3. елка суяги проксимал қисми нормал анатомиясини тиклаш имкони борлиги.
4. беморларни эрта активлаштириш ва актив ҳаёт сифатини яхшилаш;



Хулосалар

1. елка суяги проксимал қисми синишларида даво усулини танлаш борасида муҳокамалар тобора авж олиб бормоқда.

2. елка суяги проксимал қисми синишларида таклиф этилган кам инвазив остеосинтез усули суяк бўлақларини кам жароҳатли репозициясига, суяк бўлақларини стабил фиксация қилишга имкон беради.

3. таклиф этилган кам инвазив остеосинтез усули яхши ва қониқарли натижалар улушини 97,5% га ошириш, ҳамда беморлар ҳаёт сифатини яхшилаш имконини берди.

Фойдаланилган адабиётлар:

1. Ключевский В.В., Шкрёбко А.Н., Борисова Н.В. Лечение нагрузкой после операции на плечевом суставе. Медицина и спорт. 2006; (1): 19–20.

2. Елдзаров П.Е., Зеянин А.С., Филиппов В.В. Оперативное лечение больных с последствиями переломов плечевой кости. Хирургия. 2010; (9): 47–52.

3. Минаев А.Н., Городниченко А.И., Усков О.Н. Чрескостный остеосинтез переломов проксимального метаэпифиза плечевой кости у пациентов пожилого и старческого возраста. Хирургия. 2010; (1): 50–53.

4. Хақимов Ш.К., Рақимов Ж.К. Малоинвазивный интрамедуллярный остеосинтез в лечении переломов хирургической шейки плечевой кости у детей. Материалы конференции «Организационные и клинические вопросы оказания помощи больным в травматологии и ортопедии». 2018; 129-131.

5. Alimov A.P., Yusupov S.Yu., Hakimov Sh.K. / A modern view on the surgical treatment of proximal humerus fractures (Literature review). // ejmpr, 2020,7(12),10-15.

6. Boudard G., Pomares G., Milin L., et al. Locking plate fixation versus antegrade nailing of 3- and 4-part proximal humerus fractures in patients without osteoporosis. Comparative retrospective study of 63 cases. Orthop. Traumatol. Surg. Res. 2014; 100(8): 917–924. doi: 10.1016/j.otsr.2014.09.021.

7. G. B. Yan, “Neer Classification of proximal humeral fracture,” Chinese Journal of Joint Surgery, vol. 2, article 267, 2011.

8. J. Dai, Y. Chai, C. Wang, and G. Wen, “Meta-analysis comparing locking plate fixation with hemiarthroplasty for complex proximal humeral fractures,” *European Journal of Orthopaedic Surgery and Traumatology*, vol. 24, no. 3, pp. 305–313, 2014.
9. Joshi RR, Narang S, Sundararaj GD. / Fractures of the proximal humerus in children and adolescents. // *J Lumbini Med Coll*, 2013;1(2):71-75.
10. L. P. Shang, F. Zhou, H. Q. Ji, and Z. S. Zhang, “Comparison of curative effects between minimally invasive locking plate internal fixation and open reduction with internal fixation for the treatment of proximal humerus fractures,” *Journal of Peking University*, vol. 45, no. 5, pp. 711–716, 2013.
11. Lekic N., Montero N.M., Takemoto R.C., et al. Treatment of two-part proximal humerus fractures: intramedullary nail compared to locked plating. *HSS J*. 2012; 8(2): 86–91. doi : 10.1007/s11420-012-9274-z.
12. Siebenbürger G., Van Delden D., Helfen T., et al. Timing of surgery for open reduction and internal fixation of displaced proximal humeral fractures. *Injury*. 2015; 46 (Suppl 4): S58-S62. doi : 10.1016/S00201383(15)30019-X.
13. Song J.Q., Deng X.F., Wang Y.M., et al. Operative vs. nonoperative treatment for comminuted proximal humeral fractures in elderly patients: a current meta-analysis. *Acta Orthop. Traumatol. Turc*. 2015; 49(4): 345–353. doi : 10.3944/AOTT.2015.14.0451.
14. T. Lin, B. Xiao, X. Ma, D. Fu, and S. Yang, “Minimally invasive plate osteosynthesis with a locking compression plate is superior to open reduction and internal fixation in the management of the proximal humerus fractures,” *BMC Musculoskeletal Disorders*, vol. 15, no. 1, article 206, 2014.
15. Tamimi I, Montesa G., Collado F., et al. Displaced proximal humeral fractures: when is surgery necessary? *Injury*. 2015; 46(10): 1921–1929. doi : 10.1016/j.injury.2015.05.049.
16. Wei Zhao et al. / Comparison of Minimally Invasive Percutaneous Plate Osteosynthesis and Open Reduction Internal Fixation on Proximal Humeral Fracture in Elder Patients: A Systematic Review and Meta-Analysis. // *Hindawi BioMed Research International*. 2017; pages 7.
17. Wronka K.S., Ved A., Mohanty K. When is it safe to reduce fracture dislocation of shoulder under sedation? Proposed treatment algorithm. *Eur. J. Orthop. Surg. Traumatol*. 2017; 27(3): 335–340. doi : 10.1007/ s00590-016-1899-z.