



ISSN (E): 2181-4570

ЭФФЕКТИВНОСТЬ ЛЕЧЕНИЯ ВОСПАЛИТЕЛЬНЫХ ЗАБОЛЕВАНИЯ ГЛАЗ ПРЕПАРАТОМ ЛЕВОСТАВ

Иргашев Отабек Хушвахтович

Термезский филиал Ташкентской медицинской академии

Ўрозалиев Суннат Юсупжон ўғли

Термезский филиал Ташкентской медицинской академии

Исматуллаев Сохибжон Қудратович

Термезский филиал Ташкентской медицинской академии


Авазов Бекзод Хамро ўғли

Термезский филиал Ташкентской медицинской академии

Наш опыт применения глазных капель 0,5 % левофлоксацина (Левостав) включал 30 пациентов (20 женщин и 10 мужчин) в возрасте от 6 до 50 лет. 22 пациента страдали бактериальными конъюнктивитами, 8 — посттравматическими кератитами. Группа сравнения составила 15 больных с бактериальными конъюнктивитами и 10 пациентов с посттравматическими кератитами, в лечении которых использовали глазные капли 0,3 % цiproфлоксацина (Ципромед, Промед Экспортс, Индия). Сравнительный анализ результатов лечения показал, что сроки исчезновения симптомов воспаления (отделяемого из конъюнктивальной полости, отека конъюнктивы, инъекции) у больных бактериальными конъюнктивитами, получавших 0,5 % левофлоксацин, составили 3,2–5,1 дней. У пациентов контрольной группы, получавших 0,3 % цiproфлоксацин, данные сроки составили соответственно 6,2–9,3 дней. Сроки купирования воспалительного процесса при посттравматических кератитах составили в среднем $6,1 \pm 1$ суток (в контрольной группе — $8,5 \pm 1$ суток). Использование глазных капель 0,5 % левофлоксацина (Левостав), обладающего широким спектром действия и хорошей переносимостью, является рациональным в лечении пациентов с воспалительными заболеваниями глаз.

Ключевые слова: бактериальный конъюнктивит, посттравматический кератит, антибактериальная терапия, офтальмологические фторхинолоны, левофлоксацин, цiproфлоксацин.

Среди всей офтальмопатологии преобладают воспалительные заболевания органа зрения. По данным А. М. Южакова (2003), в Узбекистане






распространенность воспалительных заболеваний глаз по критерию обращаемости составляет в среднем 2650 на 100 тыс. населения. От 27 до 64 % пациентов амбулаторного офтальмологического приема имеют воспалительные заболевания органа зрения. По нозологическим формам преобладают конъюнктивиты (до 60 %) и кератиты (10%) [4]. У 17–23 % больных кератиты имеют осложненное течение, в 8–9 % заканчиваются анатомической гибелью глаза [1]. С воспалительными заболеваниями органа зрения связано до 80 % временной нетрудоспособности и более 10 % слепоты [2].

Медико-социальную значимость воспалительных инфекционных заболеваний глаз определяют значительная распространенность данной патологии, контагиозность, в частности, бактериальных конъюнктивитов, частое вовлечение в процесс обоих глаз, нередко рецидивирующее течение, вспышки новых инфекционных заболеваний (акантамебные кератиты), поражение пациентов различных возрастных групп (от периода новорожденности до старческого возраста). К наиболее частым возбудителям конъюнктивитов и кератитов, по данным мировой статистики и в Узбекистане, относится кокковая флора, в частности, из грам-положительных бактерий — золотистый стафилококк (*S. aureus*), эпидермальный стафилококк (*S. epidermidis*) и реже пневмококк (*S. pneumoniae*).

Из грам-отрицательных бактерий возбудителями конъюнктивитов наиболее часто являются *Ps. aeruginosa* и *H. influenzae* (у детей) [2, 3]. Увеличение частоты конъюнктивитов, вызванных синегнойной палочкой и гонококком, приводит к росту частоты кератитов и язв данной этиологии [2]. В связи с вышеизложенным, изучение вопросов диагностики и лечения воспалительных заболевания глаза и его придатков является весьма актуальным. Основным методом в лечении инфекционных заболеваний является антимикробная терапия.

Несмотря на появление новых лекарственных средств, эффективность лечения далеко не всегда удовлетворяет офтальмологов и больных. Это обстоятельство связано, прежде всего, с глобальным ростом резистентности микроорганизмов, а также неадекватным лечением (необоснованное назначение антибиотиков, нерациональное длительное применение анти биотиков при






отсутствии эффекта от лечения или кратковременное лечение, в частности, прекращение лечения больным при улучшении состояния). Из антибактериальных препаратов в офтальмологической практике до недавнего времени наиболее часто использовались аминогликозиды (гентамицин, тобрамицин). Однако проведенные отечественными и зарубежными офтальмологами исследования показывают, что резистентность бактериальных возбудителей к антибиотикам, в частности, к гентамицину, уже 10 лет назад возросла до 63,6 % [7].

На сегодняшний день, резистентность к тобрамицину составляет 20,1–36 % [3, 9]. Кроме того, местно применяемые аминогликозиды могут вызывать побочные реакции — повреждение эпителия роговицы, слезотечение, эритему, зуд, отек. Токсические реакции особенно выражены при применении препаратов в течение 1–2 недель. Разработка в 1980-х годах антибактериальных препаратов класса хинолонов по праву считается революцией в терапии бактериальных воспалительных заболеваний конъюнктивы и роговицы. Однако широкое применение фторхинолонов предшествующего поколения — ципрофлоксацина и офлоксацина — привело к развитию устойчивости микроорганизмов и к этим препаратам. Первоначально низкая резистентность *S. aureus* к ципрофлоксацину, составлявшая 5,8%, значительно выросла до 35 %. Аналогичные данные были получены в отношении офлоксацина (с 4,7 до 35 %) [8]. Это явилось основанием для разработки фторхинолона нового поколения — левофлоксацина (Левостав).

Основными отличительными характеристиками данного препарата являются: химическое строение: L-изомер, оказывающий бактерицидное действие как на Гр-, так и Гр+ бактерии, не только убивающий микроорганизмы, но и подавляющий их рост; бактерицидный эффект препарата основан на способности разрушать бактериальную ДНК путем подавления двух ферментов: бактериальной ДНК-гиразы и топоизомеразы IV; хорошая растворимость при нейтральном уровне pH среды позволяет использовать высокую концентрацию препарата (5 мг/мл); более высокая концентрация препарата, пик которой в слезе достигается уже через 15 минут после инстилляций и сохраняется не менее 6 часов (именно в данных условиях микробы погибают, а не подвергаются мутациям, т. к. пограничные концентрации запускают механизмы





резистентности); высокая концентрация в слезе обеспечивает короткий курс лечения (5 дней), что предотвращает развитие резистентности микроорганизмов; высокая растворимость в слезе (в 400 раз превосходящая растворимость ципрофлоксацина и в 11 раз офлоксацина) не вызывает выпадения действующего вещества в осадок, отрицательно воздействующий на эпителий конъюнктивы и роговицы, на эндотелиоциты и кератоциты; близкий к нейтральному уровень pH препарата (6,5) обеспечивает минимальный риск развития местных побочных эффектов и комфортное состояние пациентов (отсутствие жжения); высокая проникающая способность через роговицу способствует достижению высокой концентрации левофлоксацина в водянистой влаге.

По результатам исследования T.R.U.S.T. (США) по надзору за чувствительностью микроорганизмов к антибиотикам, препарат сохраняет свою активность на протяжении 10 лет в отношении таких частых возбудителей поверхностных глазных инфекций, как *H. influenzae* и *S. pneumoniae*, что позволяет успешно применять его для лечения бактериальных глазных инфекций [5]. Европейским обществом катарактальных и рефракционных хирургов глазные капли 0,5 % левофлоксацина включены в схему профилактики инфекционных осложнений, в частности, профилактики эндофтальмитов [6].

Все перечисленное явилось основанием для включения данного препарата в схему лечения инфекционных глазных заболеваний в условиях клиники глазных болезней СГМУ.

ЦЕЛЬ: Цель настоящего исследования заключалась в изучении эффективности применения глазных капель 0,5 % левофлоксацина (Левостав) в лечении больных бактериальными конъюнктивитами и кератитами.

МАТЕРИАЛ И МЕТОДЫ: Наш опыт применения глазных капель 0,5 % левофлоксацина включал 30 пациентов (20 женщин и 10 мужчин) в возрасте от 6 до 50 лет. 22 пациента страдали бактериальными конъюнктивитами, 8 — посттравматическими кератитами. Группа сравнения составила 15 больных с бактериальными конъюнктивитами и 10 пациентов с посттравматическими кератитами, для лечения которых использовали глазные капли 0,3 % ципрофлоксацина.






Среди больных с конъюнктивитами сроки заболевания составили от 2 до 12 дней. Следует отметить, что 6 пациентов основной группы в течение 6 дней безуспешно лечились по поводу острого бактериального конъюнктивита в условиях поликлиник города глазными каплями 0,3 % ципрофлоксацина и гентамицина.

Субъективные симптомы у больных с конъюнктивитами были традиционными и включали резко выраженное ощущение «песка», жжение, боль режущего характера, слезотечение, светобоязнь. Объективная картина включала острое начало. У половины больных имелось двустороннее поражение. Парный глаз вовлекался в воспалительный процесс с интервалом в 1–2 дня. Присутствовала резко выраженная ярко-красная инъекция всех отделов конъюнктивы. Гиперемия распространялась на края век. Слизистая век выглядела набухшей, разрыхленной, в своде образовывались дополнительные выступающие складки. Конъюнктура глазного яблока была утолщенной.

Отделяемое обильное, слизисто-гнойное, веки склеены, по их краю — грубые множественные корки. У 3 пациентов симптомы конъюнктивита сочетались с явлениями чешуйчатого блефарита, у 4 симптомам конъюнктивита сопутствовал мейбومیит. Среди наблюдаемых нами пациентов было двое детей в возрасте 6 и 8 лет. В клинической картине у одного ребенка, на фоне описанных симптомов, на конъюнктиве в нижнем своде присутствовали легко снимаемые пленки. До назначения лечения проводилось бактериологическое исследование, позволившее установить вид возбудителя и чувствительность его к антибактериальным препаратам. У пациентов с конъюнктивитами в 10 случаях высеян золотистый стафилококк, в 4 эпидермальный стафилококк, в 9 — кишечная палочка.

Лечение бактериального конъюнктивита включало инстилляцию глазных капель 0,5 % левофлоксацина (основная группа), либо 0,3 % ципрофлоксацина (контрольная группа). Режим инстилляций составил по 1 капле 5 раз в день. Для изучения токсического воздействия ципрофлоксацина и левофлоксацина на роговицу нами проводилась конфокальная кератотомография роговицы с использованием HRT-II у больных с конъюнктивитами в динамике.





РЕЗУЛЬТАТЫ И ИХ ОБСУЖДЕНИЕ: Эффективность лечения оценивали по срокам купирования воспалительного процесса и по данным бактериологического исследования в сравнении с контрольной группой. В течение первых 1–2 суток проводимого лечения глазными каплями 0,5 % левофлоксацина подавляющее большинство больных (18 из 22) отмечали улучшение состояния, в значительной степени уменьшались субъективные симптомы: чувство «песка», рези и болевые ощущения. Также была отмечена положительная динамика объективной симптоматики. Так, сравнительный анализ результатов лечения показал, что сроки исчезновения или значительного уменьшения отделяемого из конъюнктивальной полости у пациентов основной группы, получавших в виде монотерапии 0,5 % левофлоксацин, составили $3,2 \pm 0,5$ дней, исчезновение отечности — $4,2 \pm 0,6$ дней, исчезновение гиперемии — $5,1 \pm 0,9$ дней.

У пациентов контрольной группы, получавших 0,3 % ципрофлоксацин, данные сроки составили соответственно $6,2 \pm 0,7$; $7,0 \pm 0,5$; $9,3 \pm 0,8$ дней. Различия показателей статистически достоверны при $p < 0,01$. При контрольном бактериологическом исследовании у пациентов, получавших левофлоксацин, через 5 дней терапии микробной флоры обнаружено не было. До лечения и по окончании лечения препаратами Левостав и Ципромед мы исследовали состояние эпителия роговицы методом витального окрашивания при биомикроскопии с использованием синего фильтра. У пациентов, получавших Левостав, ни в одном случае не обнаружено нарушения эпителиального покрова, о чем свидетельствовало отсутствие эрозий. Полученные результаты прямо коррелировали с данными конфокальной микроскопии.

В основной группе у всех пациентов базальные клетки поверхностного эпителия имели полигональную форму, были плотными, с четкими границами и без четкого ядра, что соответствовало норме. Общее число их составляло в среднем 6620 ± 443 на 1 мм^2 (рис. 1). Структура стромы и заднего эпителия роговицы также была в пределах возрастной нормы. В группе пациентов, получавших Ципромед, у 8 из 15 больных в переднем эпителии отмечали деформацию части клеток, увеличение размеров, границы их были нечеткими, определялись зоны с отсутствием эпителиальных клеток (рис. 2). Общее

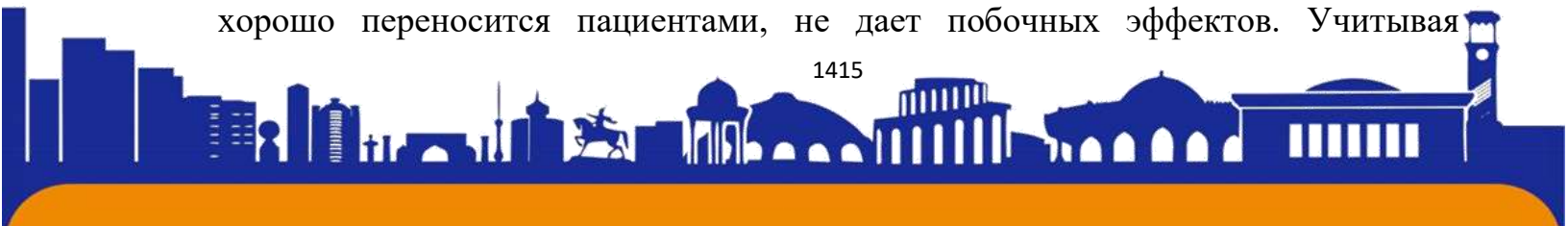




количество эпителиальных клеток было достоверно снижено до 5670 ± 464 на 1 мм^2 , что свидетельствовало о наличии токсической эпителиопатии. Изменений в строме и заднем эпителии не выявляли. 8 больных лечились по поводу посттравматического кератита, развившегося в результате попадания на роговицу инородных тел. Сроки обращения пациентов составили от 2 до 48 часов с момента получения травмы. Следует отметить, что у 4 пациентов имела место желтая окраска инфильтрата в виде ободка вокруг инородного тела, свидетельствующая о гнойном характере воспаления роговой оболочки. Данные пациенты после удаления инородных тел получали глазные капли 0,5% левофлоксацина в сочетании с корнерегелем для эпителизации роговицы. Левофлоксацин применяли в течение 5 дней по 1 капле 5 раз в день, корнерегель закладывали 2 раза в день через 15 минут после инстилляций левофлоксацина. Препарат хорошо переносили все пациенты: инстилляций Левостав не вызывали чувства рези, жжения и других побочных эффектов.

У всех пациентов отмечено купирование воспалительного процесса в сроки от 5 до 8 суток (в среднем $6,1 \pm 1$) с формированием стойкого помутнения роговицы. Сроки полной эпителизации роговицы составили от 4 до 7 дней, среднее значение $5,2 \pm 1$. Ни в одном случае не отмечено распространения гнойного процесса с развитием гнойной язвы роговицы. В контрольной группе больных, в лечении которых использовались глазные капли 0,3 % ципрофлоксацина, сроки эпителизации и формирования стойкого помутнения роговицы составили $9,5 \pm 1$ и $8,6 \pm 1$ суток. Различия показателей у пациентов основной и контрольной групп статистически достоверны при $p < 0,01$. Заключение Использование глазных капель 0,5 % левофлоксацина (Левостав), обладающего широким спектром действия и хорошей переносимостью, является рациональным в лечении пациентов с воспалительными заболеваниями конъюнктивы и роговицы.

Данный препарат способствует купированию воспалительного процесса, сокращает длительность заболевания у пациентов различного возраста, включая детей, предотвращает распространение воспалительного процесса на парный глаз, переход воспаления в хроническую форму и повторное заражение. Препарат хорошо переносится пациентами, не дает побочных эффектов. Учитывая





ISSN (E): 2181-4570

относительную длительность микробиологических исследований, а подчас и отсутствие возможности проведения бактериологического исследования в поликлинических условиях, рационально назначение препарата Левостав для лечения воспалительных заболеваний глаза и его придаточного аппарата, поскольку он обладает широким спектром действия.

Полученные нами данные подтверждают мнение зарубежных исследователей о том, что фторхинолон нового поколения левофлоксацин является препаратом выбора для лечения и профилактики инфекции в офтальмологии.

ЛИТЕРАТУРА:

1. Майчук Ю. Ф. Основные тенденции в эпидемиологии и терапии глазных инфекций // Тез. докл. VIII съезда офтальмологов России. — М., 2005. — С. 92–93.
2. Майчук Ю. Ф. Успехи и проблемы фармакотерапии инфекционных и аллергических заболеваний глаз // Русский офтальмологический журнал. — 2000. — № 1. — С. 13–17.
3. Околов И. Н., Вохмяков А. В., Гурченко П. А. Мониторинг резистентности основных возбудителей воспалительных заболеваний глаз к антибактериальным препаратам, применяемым в офтальмологии // Сб. мат. XV Российского национального конгресса «Человек и лекарство». — М., 2008. — С. 249–250.
4. Южаков А. М. Основные направления в ликвидации устранимой слепоты в Российской Федерации // Материалы Российского межрегионального симпозиума «Ликвидация устранимой слепоты: всемирная инициатива ВОЗ. — М., 2003. — С. 27–31.
5. Abbott R. L. Клиническое обоснование выбора и применения антибиотиков в катарактальной и рефракционной хирургии // Доклад на XV Российском национальном конгрессе «Человек и лекарство» (Москва, апрель, 2008).





ISSN (E): 2181-4570

6. Barry P., Behrens-Baumann W., Pleyer U., Seal D. ESCRS Guidelines on prevention, investigation and management of post-operative endophthalmitis. Version 2. — 2007. — P.14.

7. Garg P., Sharma S., Rao G. N. Ciprofloxacin-resistant Pseudomonas Keratitis // Ophthalmology. — 1999. — Vol. 106, N 7. — P. 1319–1320.

8. Goldstein M. H., Kowalski R. P., Gordon Y. J. Emerging fluoroquinolone resistance in bacterial keratitis: a 5-year review // Ophthalmology. — 1999. — Vol. 106. — P. 1313–1318.

9. Milazzo G., Papa V., Carstocea B. et al. Topical netilmicin compared with tobramycin in the treatment of external ocular infection // Int. J. Clin. Pharmacol. Ther. — 1999. — Vol. 37. — P. 243–248.

