



## ПРЕЭКЛАМПСИЯДА ЛИМФА ТУГУНЛАР СИНУСОИДЛАРИДАГИ МОРФОЛОГИК ЎЗГАРИШЛАР

**Ў.Э. Шукуров**

Ташкентская медицинская академия

**З. А. Шерматова**

European Medical University

**Д. Д. Ачилов**

Ташкентская медицинская академия


### **Резюме**

*Презекламписия касаллиги таъсирида тўқима ва аъзолардаги ўзгаришлар кам ўрганганлигидан, ушбу ишда презекламписиядан нобуд бўлган аёллар лимфа тугунларида ривожланадиган патоморфологик ўзгаришларнинг ўзига хослигини аниқлаш мақсад қилиб олинди. Презекламписияда лимфа тугунлар атрофида шии кучайиб, синусоидлари кенгайиб, паренхимаси атрофияланади. Лимфа тугунлар паренхимасида морфофункционал майдонлар фарқ қилинмайди, стромаси коллапс, склероз ва ретикулезга учраб атрофияланади.*

### **Резюме**

*Учитывая малоизученность морфологических изменений органов и тканей при преэклампсии, целью данной работы явилось выявить особенности патоморфологии лимфоузлов при преэклампсии. Результаты показали, что при преэклампсии отмечается выраженный отек вокруг узлов, расширение синусоидов и атрофия паренхимы с исчезновением морфофункциональных зон, развитием коллапса, склероза и ретикулеза стромы.*

**Ключевые слова:** *преэклампсия, лимфоузел, патоморфология, отек, атрофия, склероз, ретикулез.*





**Ишнинг долзарблиги.** Преэклампсия – бу ҳомиладорликнинг учинчи триместрида, ҳомиладорлик асорати сифатида ривожланадиган, тўқималар шиши, протеинурия, артериал гипертензия ва хаётий муҳим аъзолар иш фаолиятининг бузилиши билан давом этадиган касаллик ҳисобланади (1,2,5).

Преэклампсия таъсирида аёл организмида ривожланадиган ўзгаришлар, бу касалликнинг сабабларига нисбатан кўпроқ ўрганилган. Бу ўзгаришларнинг асосида қон томирлар спазми, қон ҳажмининг камайиши, қон ивиши ва микроциркулятор томирларда оқувчанлигининг бузилиши ётади. Натижада юрак иш фаолияти сусаяди, тўқима ва аъзоларнинг қон билан таъминланиши бузилиб, ишемияга сезувчан аъзолар: буйрак, жигар, ўпка ва бош миёда дистрофик ва деструктив ўзгаришлар ривожланади (3,4,6). Бошқа аъзо ва тўқималар, жумладан иммун тизим аъзолари бўлган лимфа туганларда ҳам дисциркуляция, шиш, дистрофия ва деструкция каби ўзгаришлар ривожланишига шубҳа йўқ. Маълумки, преэклампсиянинг ривожланиш даврларига қараб, дастлаб барча тўқима ва аъзоларда шиш, кейинчалик гипопропротеинемия оқибатида шишнинг кучайиши, охир оқибатда артерияларда гипертензия ривожланишидан вена ва лимфа томирларда стаз авж олади. Бу ўзгаришларда лимфа тугунлар ва лимфа томирларнинг дренаж тизим сифатида ўрни катта ҳисобланади.

**Ишнинг мақсади.** Бизга маълум илмий адабиётларда, преэклампсия касаллиги таъсирида лимфа тугунларда ривожланиши мумкин бўлган патоморфологик ўзгаришлар жуда камлиги аниқланди. Шунинг учун, ушбу ишда асосий мақсад қилиб, преэклампсиядан нобуд бўлган аёллар лимфа тугунларида ривожланадиган патоморфологик ўзгаришларнинг ўзига хослигини аниқлаш олинди.

**Материал ва усуллар.** Ишнинг материали сифатида преэклампсия асоратларидан нобуд бўлган 28 та аёллар аутопсиясида парабронхиал, мезентериал, парааортал, жигар ва талоқости лимфа тугунлар ажратиб олинди. Лимфа тугунлар ташқи пардаси игна билан тешилиб, формалиннинг 10% фосфат буферли эритмасида қотирилди. Лимфа тугунларга одатий ишлов берилгандан






кейин, парафинга куйилиб, 5 мкмли гистологик кесмалар тайёрланди ва гематоксилин-эозинда бўялиб, микроскоп остида ўрганилди.

**Натижалар ва муҳокама.** Морфологик текширув натижалари шуни кўрсатдики, преэклампсия асоратларидан нобуд бўлган аёллар организмнинг бронхлар атрофидаги, мезентериал, жигарости, талоқости ва парааортал лимфа тугунлари меёрга нисбатан катталашгани, айниқса мезентериал лимфа тугунларнинг айримлари диаметри 1,5-2 смгача катталашгани аниқланди. Бунда лимфа тугунлар ранги атроф тўқимадан фарқ қилиб, кўкиш-қизил рангга кирганлиги кузатилди.

Микроскоп остида текширилганда маълум бўлдики, деярлик барча лимфа тугунлар атрофидаги тўқималар кучли шишга учраганлиги, оралик тўқима суюқлиги кўпайиб, лимфостазга учраганлиги аниқланди. Шу ҳолат маълум бўлдики, лимфа тугунлар атрофидаги юмўқ тўқималар кучли шишга учрагани билан, бевосита лимфа тугуннинг хусусий пардаси шишмаганлиги, фақат унга туташган лимфа томирлар кенгайганлиги аниқланди. Лимфа тугуннинг хусусий пардаси асосан зич толалари тузилмалардан, уларнинг ташқи ва ички юзасида чўзинчоқ ядроли бириктирувчи тўқима хужайраларидан иборатлиги кузатилди. Шуни алоҳида таъкидлаш керакки, лимфа тугун хусусий пардасининг ташқи юзасида фиброцитлар, ички юзасида эса ретикуляр хужайралар жойлашганлиги аниқланди. Уларнинг орасидаги толалали тузилмалар бир бутин ҳолда зич парда пайдо қилганки, унда тешиклар, томирлар, хатто оралик суюқлик модда йўқлиги маълум бўлди. Лимфа тугун хусусий пардаси остида кенг тарқалган периферик синусоид бўшлиқ жойлашган, парданинг ретикуляр хужайралари синусоид бўшлиқ орқали алоҳида тутамлар пайдо қилиб, лимфа тугун паренхимасини юпқа ички парда кўринишида қоплаган. Преэклампсия таъсирида бўлса керак, бу ретикуляр хужайра ва толаларидан иборат тўр титилиб, орасидаги бўшлиқлар кенгайган ва лимфа суюқлиги билан тўлган. Суюқлик таркибида асосан лимфоцитлар, макрофаглар ва тўқима-хужайра бўлакчалари борлиги аниқланди (1-расм). Аниқландики, бу хужайралар шакл ва бўялиш жиҳатидан ҳар хил тузилишга эга, айниқса макрофаглар ноаниқ шаклли, ядроси четга сурилган,






цитоплазмасида майда ва кўп сонли тўқ бўялган фагосомалар мавжудлиги кузатилди. Бу ҳолат презекламсия оқибатида тўқималарда пайдо бўлган метаболитлар, тўқима-хужайра ажратмалари, тўқима суюқлигининг кўпайганлигидан далолат беради.

Лимфа тугунларнинг ҳар бири ташқи томондан бириктирувчи тўқимали парда билан ўралган. Бу пардадан лимфа тугун ичига қараб трабекулалар кириб тарқалиб боради ва лимфа тугун ичида улар бир-бири билан анастамозланади ва ретикуляр тўқимали строма билан, ҳам пўслоқ, ҳам мағз қаватида тутшиб кетади. Пўслоқ қавати В-лимфоцитар соҳа ҳисобланиб, унинг стромасида кам дифференциалланган дендритли ва типик ретикуляр хужайралар тўр пайдо қибил жойлашган. Лекин, презекламсия таъсирида лимфа тугун умумий ҳолда атрофияланган, периферик ва мағиз қавати синусоидлари кенгайган, лимфа тугун паренхимасида, меёрдаги учта майдон, яъни пўслоқ лимфоид фолликулалар, паракортикал соҳа ва мағиз қавати синусоидлар оралиғи тутамлари аниқланмайди (2-расм). Лимфа тугунларнинг ретикуляр тўқимали стромаси лимфоцитларнинг камлигидан очилиб қолган ва унинг таркибида макрофаглар сони кўпайган. В-майдонда асосан типик дендритли макрофаглар, Т-майдонда эса интердигитирловчи макрофаглар ўрин эгаллаган.

Меёрда ҳар бир лимфа тугунда учта функционал майдонлар фарқ қилиниши керак эди: тўслоқ қават –В-лимфоцитар майдони, паракортикал майдон – Т-лимфоцитар майдони, мағиз қавати –В-лимфоцитар майдони. Пўслоқ қаватида думалоқ шакли, диаметри 0,5-1,0 мм бўлган лимфоид тугунлар мавжуд бўлиши керак эди ва лимфоид тугунлар тузилишига қараб, бирламчи, яъни таркибида хужайралар кўпайиш майдони йўқ ва иккиламчи, марказида хужайралар кўпайиш майдони бор кўринишларда фарқ қилинади. Бирламчи лимфоид тугунлар бир текис жойлашган лимфоцитлардан иборат ва улар тинч ҳолатдаги лимфа тугунларга хос. Иккиламчи лимфоид тугунлар, жумладан презекламсия пайтида ҳам пайдо бўлиши мумкин ва гистологик препаратларда оч бўялган хужайралар кўпайиш маркази ва унинг атрофида тўқ бўялган тож кўринишдаги лимфоцитлар тўпламидан иборат бўлиши керак эди. Хужайралар






кўпайиш марказида интенсив ҳолда пролиферацияланаётган В-лимфоцитлар, лимфобластлар, макрофаглар, дендрит ҳужайралар ва лимфоцитлар жойлашади. Бундай тузилишга эга бўлган лимфа тугуни антиген таъсирида ўзгарган тугун ҳисобланади ва бу ҳолат организмга антигенлар тушишига қараб, ҳар 2-3 кунда ўзгариб туриши мумкин. Лекин, биз текширган лимфа тугунларнинг аксарияти атрофияланганлиги, лимфа тугун паренхимасида морфофункционал майдонлар фарқ қилинмаслиги, улар орасидаги чегаралар батомом бузилиб кетганлиги кузатилди (3-расм). Аслида, лимфа тугунларда кенг тарқалган каналлардан иборат синуслар тизими мавжуд бўлиши керак эди. Атроф тўқиманинг лимфа томирлари лимфа тугунларнинг ташқи пардаси орқали кириб, периферик синусга қўйилади ва ҳам пўстлоқ, ҳам мағиз қапати синуслари орқали, лимфа тугундан чиқиб кетувчи лимфа томирга айланади. Синуслар тизимида лимфа суяқлиги тўқималардан оқиб келган ҳар хил зарарли моддалар, микроорганизмлар, метаболитлар ва бошқа касаллик кўзғатувчи заррачалардан тозаланади ва лимфа суяқлиги лимфоцитлар билан бойитилиб, умумий лимфа йўлига оқиб чиқарилади. Преэклампсия таъсирида ўзгаришга учраган лимфа тугунларнинг мағиз қапати ҳам фарқланмайди, унинг ўрнига кескин кенгайган, девори склерозланган синус бўшлиқлари аниқланади.

Меёрда, лимфа тугунларда пўстлоқ ва мағиз қаватлари орасида паракортикал майдон жойлашган ва у асосан Т-лимфоцитлардан иборат бўлади. Бу майдонда Т-лимфоцитлар бластотрансформация реакциясига учраб, иш бажарувчи эффектор Т-лимфоцитларга айланади. Лекин, преэклампсиядан нобуд бўлган аёллар лимфа тугунлари ўрганилганда, аксарият ҳолларда паракортикал майдоннинг атрофияланиб кетганлиги, у соҳаларда лимфоцитлар батомом йўқолиб, ретикуляр стромаси ва қон томирлари бужмайиб, бир-бутин тўқимага айланиб, склероз ва ретилез тутамларини пайдо қилганлиги аниқланди (4-расм).

### Хулосалар:



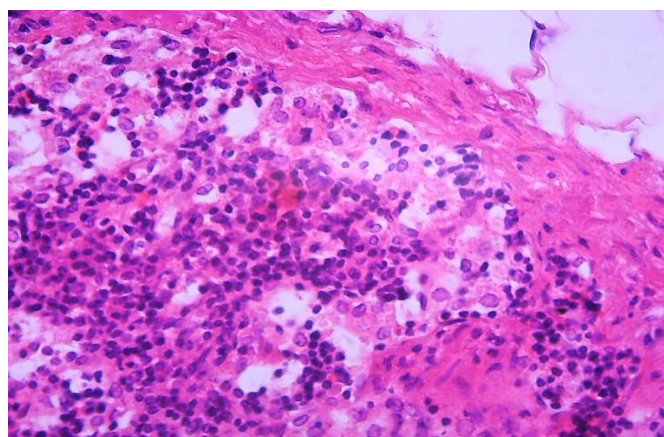


1.Презклампсияда лимфа тугунлар атрофида шиш кучайиб, синусоидлари кенгайиб, уларнинг ичида хужайралар ва тўқима бўлаклари кўпайиб, паренхимаси атрофияланади.

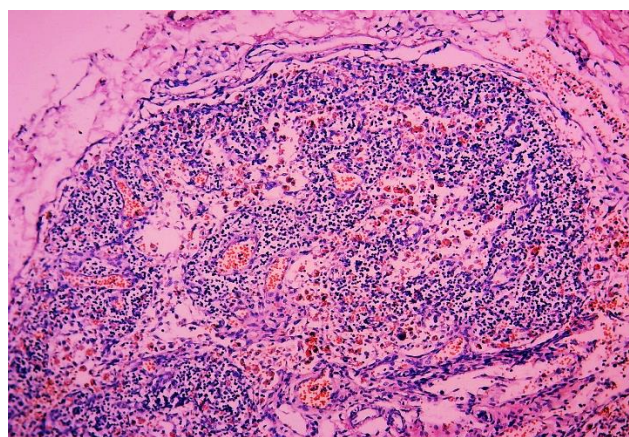
2. Лимфа тугунларнинг ҳам периферик, ҳам мағиз қавати синусоидлари кескин кенгайиб, девори склерозланган кистасимон бўшлиқларга айланади.

3. Лимфа тугунлар паренхимасида морфофункционал майдонлар фарқ қилинмайди, стромасининг коллапси ҳисобига бир бутун аралаш хужайралар тўпламига айланади.


4. Лимфа тугун атрофияси паренхимасининг йўқолиши, стромасининг склерозга ва ретикулезга учраши билан намоён бўлади.



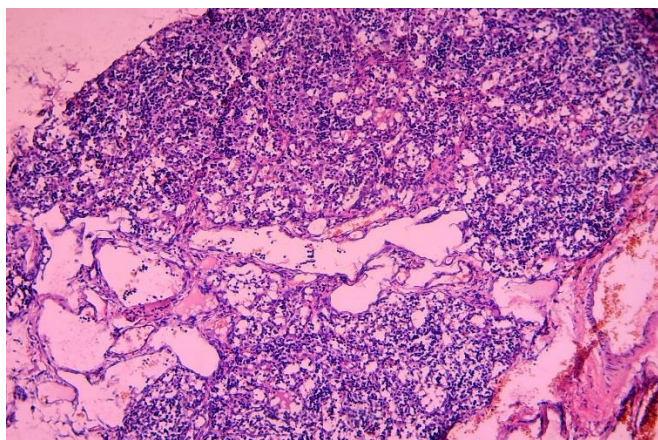
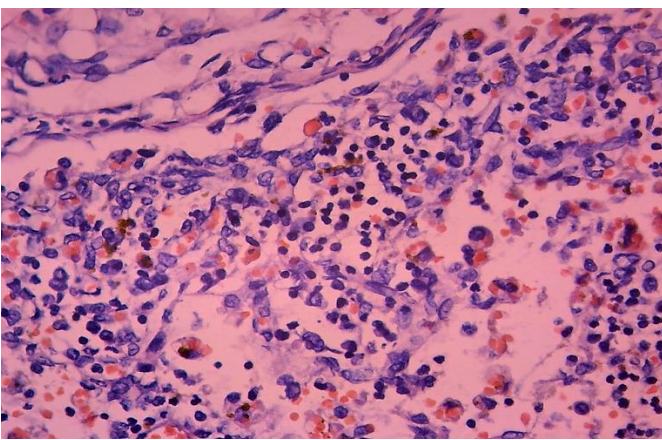
1-расм. Лимфа тугун пардаси қалинлашган, периферик синус хужайралар билан тўлган. Бўёқ: Г-Э. Х: ок.10, об.40.



2-расм. Лимфа тугуннинг умумий кўриниши: синусоидлар кенгайиб, паренхимаси атрофияланган. Бўёқ: Г-Э. Х: ок.10, об.10.






	
<p>3-расм. Лимфа тугун паренхимаси бетартиб, синусиодлари кескин кенгайган. Бўёк: Г-Э. X: ок.10, об.10.</p>	<p>4-расм. Лимфа тугунда лимфоцитлар йўқ, стромаси склероз ва ретикулезга айланган. Бўёк: Г-Э. X: ок.10, об.40.</p>

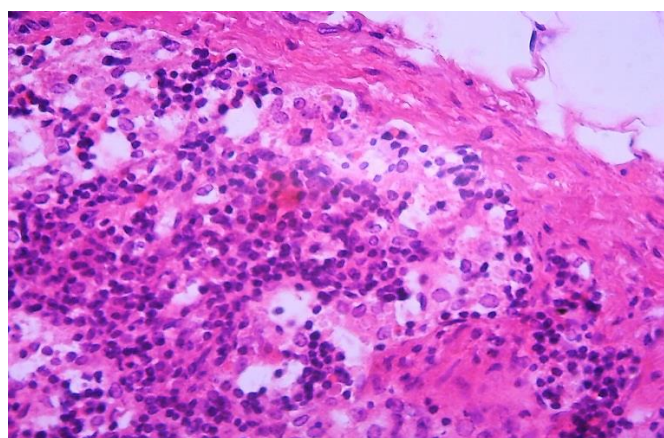
### Адабиётлар:

1. М.А.Репина. "Преэклампсия и материнская смертность". 2005-йил. Санкт-Петербург.
2. Ҳ.Н. Бобоев. Преэклампсияда йўлдошнинг морфологик ва морфометрик ўзгаришлари. Атореф. Дис. Канд. Мед. Наук: 14.00.01/ МЗ РУз, Ташк. мед. Академия. Тошкент-2011 йил.
3. А.В. Муратходжаева, А.М. Турсунов, Л.А. Каратаева. Влияние ранних токсикозов беременных на иммунную систему плодов и новорожденных. Журнал Педиатрия.-Т. 2007-йил. №-1-2. 27-31-бетлар.
4. Савченко А.А. Особенности системы гемостаза и метаболизма тромбоцитов у беременных с гестозом для прогноза клинического состояния новорожденных: научное издание / А. А. Савченко, Ю. Н. Шевченко, Г. В. Грицан // Клиническая лабораторная диагностика. - Москва, 2011. - №6. - С. 33-35.

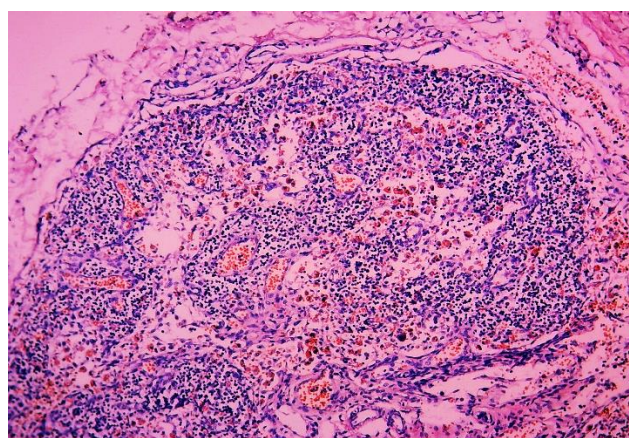





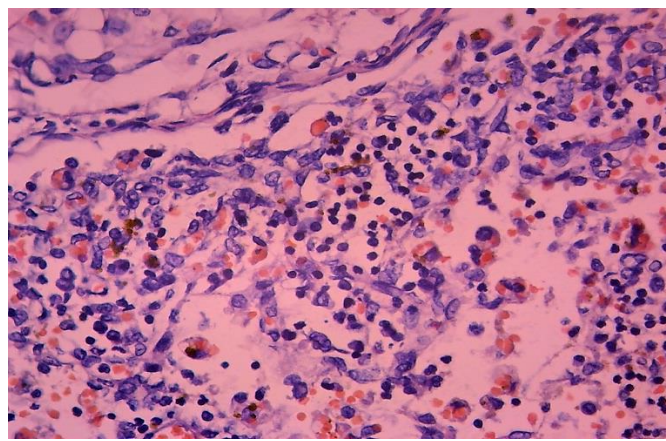
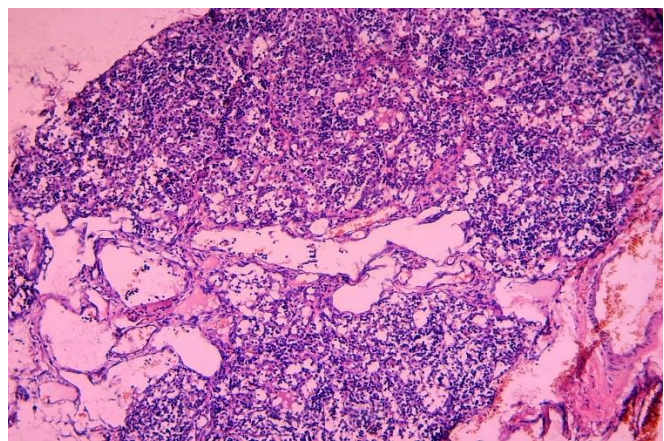
5. Кобулова, Ф. К. Преэклампсия: прогнозирование и профилактика ближайших отдаленных осложнений : автореф. дис.... анд. мед. наук: 14.00.01 ТМА. - Т, 2007. - 25 с
6. Гетман Р. А. Морфофункциональный анализ большой и средней вен сердца у новорожденных : научное издание / Р. А. Гетман // Морфология. - СПб, 2009. - Т.136 N4. - С. 38



1-расм. Лимфа тугун пардаси калинлашган, периферик синус хужайралар билан тўлган. Бўёк: Г-Э. X: ок.10, об.40.



2-расм. Лимфа тугуннинг умумий кўриниши: синусоидлар кенгайиб, паренхимаси атрофияланган. Бўёк: Г-Э. X: ок.10, об.10.







3-расм. Лимфа тугун паренхимаси бетартиб, синусиодлари кескин кенгайган. Бўёқ: Г-Э. X: ок.10, об.10.

4-расм. Лимфа тугунда лимфоцитлар йўқ, стромаси склероз ва ретикулезга айланган. Бўёқ: Г-Э. X: ок.10, об.40.

