



ISSN (E): 2181-4570

ОПТИМИЗАЦИЯ ХИРУРГИЧЕСКОЕ ЛЕЧЕНИЕ ПОСЛЕОЖОГОВЫХ РУБЦОВЫХ ДЕФОРМАЦИЙ НИЖНЫХ КОНЕЧНОСТЕЙ

Термизского университета экономики и сервиса
Расулова Ш.Ф. Бойкобилов С.Ш.

В статье представлен опыт хирургического лечения 172 больных с послеожоговыми рубцовыми деформациями и дефектами нижних конечностей. На основании полученных результатов даны практические рекомендации по оптимальному выбору методов операций.

Применение вышеуказанных методик и системы реабилитации больных дало хорошие функциональные и эстетические результаты в 82% случаях.

Ключевые слова: Z-пластика, редрессации сустава, кожно-фасциальным лоскут, гипертрофических и келоидных рубец, трансплантат, миогенный контрактура, под лоскутное пространство.


OPTIMISATION OF SURGICAL TREATMENT OF POST-BURN SCAR DEFORMITIES OF THE LOWER LIMBS

Termiz university of economy and service
Rasulova Sh.F. Boyqobilov S.Sh.

The article describes presents the experience of surgical treatment of 172 patients with post - burn scar deformities and defects of the lower extremities. Based on these results practical recommendations on the optimal choice of the methods of operations.

Application of the above methods and systems rehabilitation patients gave good functional and aesthetic results in 82% of cases.

Key words: Z-plastic, redressacion of joints, skin-facial rag, hypertrophic and keloid scar, transplant, myogenic contracture, tract of under rag.





ISSN (E): 2181-4570

ПАСТКИ ТУГАЛЛАНМАЛАРНИНГ КУЙИШДАН КЕЙИНГИ ДЕФОРМАЦИЯЛАРИНИ ОПТИМИЗАЦИЯЛАШТИРИЛГАН ЖАРРОҲЛИК ЙЎЛИ БИЛАН ДАВОЛАШ

Термиз Иктисодиёт ва Сервис Университети

Расулова Ш.Ф. Бойкобилов С.Ш

Мақолада 172 та пастки тугалланмаларининг, куйишдан кейинги деформация ва дефектлари билан касалланган беморларнинг, хирургик йўл билан даволаш бўйича тажрибалари изоҳланган. Олинган натижаларнинг асосини оптимал даражада фойдланилган жарроҳлик методлари ташкил этади.

Юқорида келтирилган методлар ва реабилитацион системалар туфайли 82% ҳолатда беморларда ижобий функционал ва эстетик натижалар қўлга киритилган.


Калит сўзлар: Z-пластика, бўғимлар редрессацияси, тери-фациал лахтак, гипертрофик ва келоид чандик, трансплантат, миогеник контрактура, лахтак ости ўтказмалар.

Актуальность проблемы: 20% больных, получивших термическую травму, встречаются глубокие ожоги конечностей. Глубокие ожоги конечностей после самостоятельного заживления ран или закрытия их свободными расщепленными трансплантатами приводят к различным рубцовым деформациям и контрактурам.

В результате развития на месте ожога гипертрофических и келоидных рубцов, рубцового перерождения трансплантатов и потерей их эластичности развивается ограничение движений в суставе, приводящее, порой, к приращению конечностей к туловищу.

Патологические изменения развиваются в мышцах, сухожилиях и суставных сумках приводят к миогенным или артрогенным контрактурам.

Материалы и методы исследования: в отделении реконструктивной хирургии Термезского областного многопрофильного медицинского центра совместно с сотрудниками ТЭИСУ внедрена система реабилитации больных с послеожоговыми деформациями и дефектами нижней конечностей.





ISSN (E): 2181-4570

Система включает себя 4 этапа:

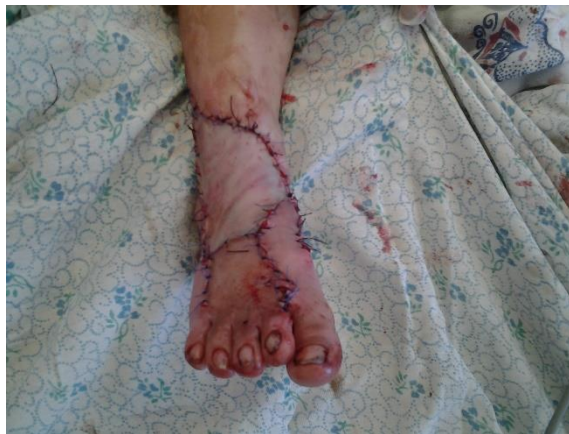- 1- консервативные мероприятия (от момента заживления ран в течении 5-6 месяцев)
- 2- хирургическая реабилитация
- 3- консервативные мероприятия совместно с санаторным лечением (сероводородные ванны в условиях санатории «Учкизил марвариди»), каждые 6 месяцев или после операций.
- 4- диспансерное наблюдение, оценка отдаленных результатов и отбор больных к следующим этапам хирургического вмешательства.

За период с 2014 по 2020 годы на стационарном лечении находилось более 172 пациента с послеожоговыми и посттравматическими рубцовыми деформациями и дефектами нижних конечностей.


После планового обследования больных проводилось оперативное лечение. Сроки операций от момента ожога определялись наличием или отсутствием контрактур суставов или пальцев, а также наличием трофических нарушений. Когда рубцы не нарушали функции суставов, операция выполнялась спустя 8-12 месяцев после заживления ожоговых ран.

Выбор метода операции определялся расположением рубцов, их объёмом, глубиной поражения, а также состоянием смежных областей.

При циркулярном поражении конечностей, когда дистальнее рубцов отмечались явления вена- и лимфостаза операция заключалась в рассечении рубцов продольно в виде зигзага и закрытии образовавшейся раны свободными полнослойными трансплантатами (рис. 1).



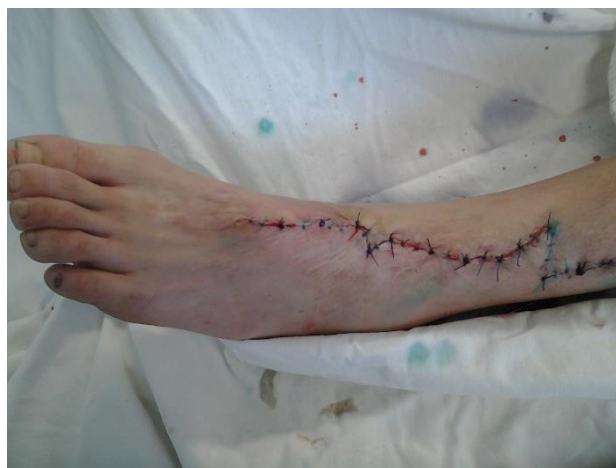(рис. 1).





ISSN (E): 2181-4570

При ограниченных по ширине рубцовых деформациях конечностей у больных применяли местно-пластические операции, основанные на одномоментном растяжении мягких тканей без экспандеров и формирования лоскутов (рис. 2).




(рис. 2).

Перед операцией определяется окружность сегментов области плеча и предплечья в верхней, средней и нижней трети их; ширину неповрежденного участка кожи, ширину рубцового массива, а также процентное отношение ширины рубцовой полосы и непораженной кожи к окружности конечности. Мануально, путем образования складки из рубцов, до операции определяется ширина рубцовой полосы, которую можно удалить с последующим ушиванием краев раны.

Одномоментное тканевое растяжение обладает рядом положительных свойств: не используется расщепленный или полнослойный трансплантат, не формируются лоскуты, не возникает вторичной деформации донорского участка, после 6-8 месяцев ткани можно растягивать повторно пока не останется тонкая линия швов. Эти положительные моменты определяют показания к применению данного метода.

Спустя 3-4 месяца, когда растянутые ткани достигают исходных свойств, можно планировать иссечение следующей полосы рубцов, и так до полного устранения рубцовой деформации. Кожные швы снимали через 2-3 недели. При сохранении явлений натяжения швы можно снимать на 4 неделе.





ISSN (E): 2181-4570

Путем наблюдения нами установлено, что при сохранении неповрежденной кожи на 50% и больше окружности конечности в один этап можно удалить полосу рубцов, равную на бедре – до 15% и на голени до 13% по отношению к их окружности.


При больших по площади рубцовых поражений, планируя двух или трехкратное поэтапное иссечение целесообразно проводить разрезы, отступая от неповрежденной кожи с тем, чтобы швы, соединяющие края раны в состоянии натяжения, клались и сдавливали только рубцовую ткань. От таких швов остаются следы, а при последующем этапе они иссекаются, поскольку послеоперационный рубец остается в середине удаляемой полосы. Если рубцы и иссекаются полностью, независимо от этапа, то края раны сближаются сначала не рассасывающимися швами, наложенными на глубокие слои кожи, вторым рядом швов адаптируются поверхностные слои.

Для улучшения продольной нагрузки на будущий рубец в области суставов или в нескольких местах (при длинных рубцах) выполняли Z-пластику.

Для устранения изолированных дефектов и рубцовых деформаций шириной до 6 см в области переднебоковых поверхностей коленного сустава использовали неповрежденных тканей бедра. Для этого предварительно мобилизовали кожно-жировой слой дистальной половины бедра, не включая фасцию, покрывающую мышцы.

Подтягиванием за держалки кожно-жировой пласт низводили и с учетом имеющихся запасов тканей для пластики, иссекали рубцы и края сшивали. Под лоскутное пространство дренировали вакуум дренажем. Для устранения более широких дефектов и рубцовых деформаций спустя 6-12 месяцев после первой операции повторно мобилизовали и низводили кожно-жировой слой, до полного устранения деформаций.

При ограниченных рубцах и дефектах мягких тканей широко применялся метод «тканевого растяжения экспандерами». Тканевое растяжение проводили в амбулаторных условиях. Вторым этапом, при продольном расположении рубцов, после их иссечения предварительно растянутый кожно-жировой слой перемещается на зону дефекта без выкраивания лоскутов путем "скольжения".





В случаях, когда имело место сочетанное рубцовое поражение коленного сустава и голени, одновременно имплантировали два экспандера. При достижении необходимого прироста площади кожи над экспандером, одномоментно выполняли пластику области коленного сустава и голени путем непосредственного перемещения на дефект растянутых пластов. В случаях недостатка тканей применены провизорные швы.

Для устранения изолированных поражений голени, когда рубцы располагались продольно, оставшуюся кожу растягивали на всем протяжении рубцовой полосы с последующим перемещением на зону дефекта.

Дефекты мягких тканей задней поверхности голени устраняли непораженными растянутыми тканями над дефектом. Для их рационального использования выкраивали лоскуты.

При использовании растянутых экспандером тканей в области нижних конечностей нужно стремиться перемещать их на зону дефекта целым пластом, не формируя из них лоскуты. Это позволяет не нарушать в них кровоснабжение и способствует образованию минимальных рубцов после пластики.


При рубцовых контрактурах тазобедренных, коленных и голеностопных суставов применяли лоскутную пластику, используя не повреждённые ткани смежных областей. Нами разработана методика пластики «двугорбными лоскутами», когда концу лоскутов придавали вид двойного горба. Это исключало наличие острых углов лоскутов и случаев некроза концов лоскутов не наблюдалось.

При отсутствии здоровых смежных тканей, после иссечения рубцов и редрессации сустава образовавшиеся раны закрывались полнослойным цельным аутодермотрансплантатом. Донорскую рану ушивали узловыми швами.

Для закрытия ран стопы после иссечения трофических рубцов и дефектов мягких тканей применяли перекрёстную лоскутную пластику. Лоскут на ножке тренировали по ускоренной методике, что позволило иссекать ножку лоскута на 12-13 сутки.

Операция по устранению разгибательных рубцовых контрактурах пальцев ног состояла из следующих этапов:

- поперечное иссечение рубцов у основания пальцев и тыле стопы;
- максимальная редрессация пальцев путём их сгибания к подошве;





- сшивание пальцев через ногтевые фаланги к подошвенной поверхности стопы с гиперкоррекцией сгибания;
- закрытие образовавшейся раны послойным цельным аутодермотрансплантатом, взятым из бедра;
- сшивание донорской раны;
- наложение гипсовой лонгеты на голеностопный сустав и подошву;

Швы на ногтевых фалангах снимают на 20-22 сутки.

Антибиотикотерапия проводилась региональным лимфотропным методом в течении 4-5 суток.


После полного заживления ран и приживления трансплантатов, снятия швов через 10-14 суток больные направлялись на санаторное лечение в условие сероводородных ванн, где параллельно проводились физиотерапевтические процедуры.

Выводы: выбор способа пластики или реконструкции при послеожоговых рубцовых деформациях и дефектах нижних конечностей определяется в каждом конкретном случае индивидуально. При циркулярном рубцовом поражении конечностей показана продольное зигзагообразное рассечение рубцов и закрытию образовавшейся раны свободными трансплантатами.

При сохранении более 50% кожи по окружности на верхней и нижней конечностях, рубцовые деформации эффективно устраняются путем острого или экспандерного растяжения тканей. Одновременно растянутые ткани на конечностях спустя 6-8 месяцев стабилизируются полностью, эластичность восстанавливается их можно повторно использовать для пластики оставшихся рубцов.

В зависимости от анатомического расположения рубцов экспандеры можно имплантировать поперечно или продольно по отношению к оси конечности.

Краевые сгибательные рубцовые контрактуры коленного и голеностопного суставов, а также приводящие контрактуры тазобедренного сустава эффективно устраняются «двугорбыми» кожно-жировыми лоскутами на питающей ножке. При тотальных рубцовых контрактурах крупных суставов показана комбинированная пластика и свободная полнослойная аутодермопластика.





Для устранения глубоких послеожоговых дефектов мягких тканей и изъязвивших рубцов конечностей оптимальным является способ ускоренной пластики медиальным икроножным кожно-фасциальным лоскутом.

В послеоперационном периоде 172 больным проводили регионарный лимфатическая терапия. Из них краевой некроз лоскута наступил у 4 (2,3%) больных, лизис трансплантата у 1 (0,5%), и нагноения ран наблюдались также у 1 (0,5%) больных, что составило 3,3%.

Применением разработанных и усовершенствованных способов пластики нижних конечностей у 97% больных достигнуты хорошие функциональные и эстетические результаты.

ЛИТЕРАТУРА

1. Баймагамбетов Ш.А., Бекенова Л.А., Рамазанов Ж.К. Результаты хирургического лечения послеожоговых контрактур и деформаций нижних конечностей// Матер. Междунар.конф. «Актуальные проблемы термической травмы», посвящ. 70-летию ожогового центра НИИ скорой помощи им. И.И.Джанелидзе. 20-22 июня 2016г.- Санкт-Петербург, 2016.- С.224-225.
2. Гришкевич В.М., Мороз В.Ю. Хирургическое лечение последствий ожогов нижних конечностей. - М.: Медицина, 2010. - С.297.
3. Слесаренко С.В., Прокопенко А.Н., Бадюл П.А. Роли физической реабилитации в комплексном хирургическом лечении пострадавших с глубокими поражениями конечностей// Матер. Междунар.конф. «Актуальные проблемы термической травмы», посвящ. 60-летию ожогового центра НИИ скорой помощи им. И.И.Джанелидзе. 20-22 июня 2016г.- Санкт-Петербург, 2016.- С.249-250.
4. Fasano D., Montanari F.M., et al. Considerations on 100 cases of free microsurgical flaps in the reconstruction of the soft tissues of the lower limb//Chir Organi Mov. -2012.- Vol.87(2).- P.79-86.
5. Askhanov Z.P., Madazimov K.M., Aristanova D.R. Optimization of the results of surgical treatment of the patients with the results of burnt scarred and bending contractions of toes// Республиканской научно-практической конференции «Актуальные проблемы медицины».- Андижан, 2012. С.228
6. Kuwahara M., Hatoko M., Tanaka A. et al. Simultaneous use of a tissue expander and skin graft in scalp reconstruction// Ann. Plast. Surg. - 2000.- Vol.45. - P. 220-225.

