

ENDOKRIN BEZLARNING GISTALOGIYASI VA GORMONAL BOSHQARUVI

Choriyeva Fazilat Sherali qizi

fazilatc5@gmail.com

Toshkent Davlat Tibbiyot Universiteti Termiz filiali talabasi

Saidov Shoxrullo

Toshkent Davlat Tibbiyot Universiteti Termiz filiali

Tibbiy biologiya va gistologiya kafedrasida assistenti

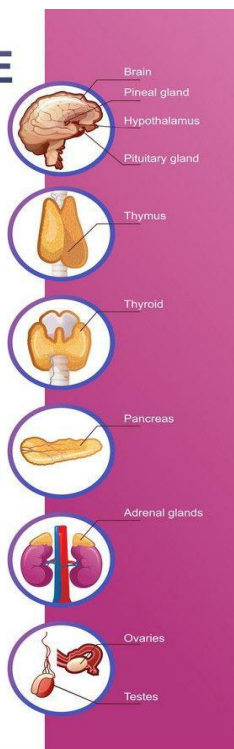
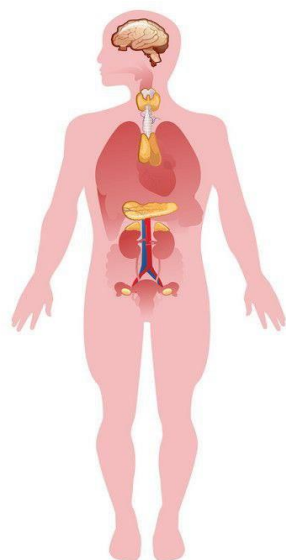
Annotatsiya: Ushbu maqolada inson organizmidagi asosiy endokrin bezlarning gistologik tuzilishi va gormonal funksiyalari yoritilgan. Gipotiz, qalqonsimon bez, buyrak usti bezi va oshqozon osti bezining mikroskopik tuzilishi hamda gormonal boshqaruv mexanizmlari chuqur tahlil qilinadi. Maqolada tuzilma va funksiyaning o'zaro bog'liqligi, shuningdek, gormonal muvozanatni ta'minlaydigan teskari aloqa (feedback) tizimlarining ahamiyati alohida ta'kidlanadi.

Kalit so'zlar: Gistologiya, endokrin bezlar, gormonal boshqaruv, gipofiz, qalqonsimon bez, buyrak usti bezlari, oshqozon osti bezi, teskari aloqa, endokrinologiya.

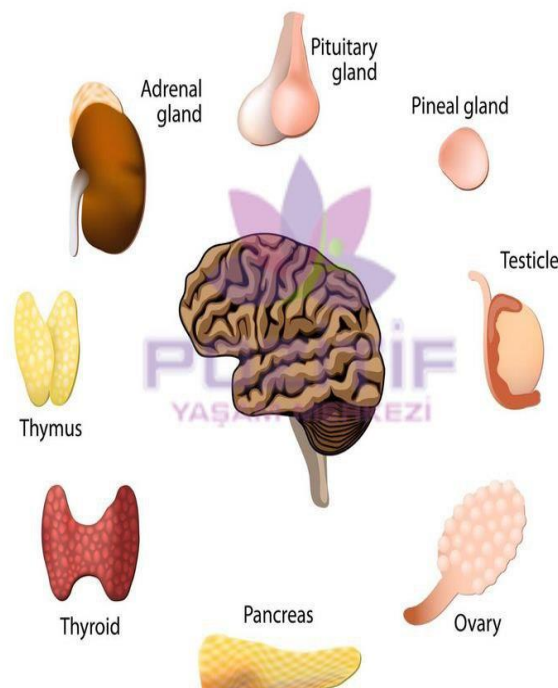
Kirish

Endokrin tizim organizmdagi homeostazni saqlash va turli fiziologik jarayonlarni muvofiqlashtirish uchun javob beradi. Ushbu tizimda bezlar o'z sekretsiyalarini to'g'ridan-to'g'ri qon oqimiga ajratadi (ya'ni ular o'z chiqarish yo'liga ega emas). Endokrin bezlarning gistologik tuzilishini tushunish ularning qanday ishlashini va qanday buzilishlar kasalliklarni keltirib chiqarishini anglashga yordam beradi.

ENDOCRINE SYSTEM



ENDOCRINE SYSTEM



VectorStock®

VectorStock.com/36365994

Asosiy endokrin bezlarning gistologik tuzilishi:

1. Gipofiz bezi (gipofiz)

Gipofiz ikki asosiy qismdan iborat:

Oldingi bo‘lim (adenogipofiz): Bu yerda xromofillar (asidofillar va bazofillar) hamda xromofob hujayralar mavjud. Ular o‘shish gormoni (GH), prolaktin, AKTG, TSH, LH va FSH kabi gormonlarni ajratadi.

Orqa bo‘lim (neyrogipofiz): Bu qismda miyelin qoplamasiz nerv tolalari va pituitsitlar mavjud. Neyrogipofiz gipotalamusda ishlab chiqariladigan oksitotsin va vazopressinni saqlaydi va chiqaradi.

2. Qalqonsimon bez

Bu bez ko‘p sonli follikulalardan tashkil topgan bo‘lib, ular kubsimon epiteliya bilan qoplangan. Follikulalarda tiroglobulin saqlanadi, u T3 va T4 gormonlari uchun prekursor

ISSN (E): 2181-4570 ResearchBib Impact Factor: 6,4 / 2024 SJIF 2024 = 5.073 Volume-3, Issue-9

hisoblanadi. Follikulalar orasida parafollikulyar hujayralar (C-hujayralar) joylashgan bo‘lib, ular kalsitonin gormonini ajratadi.

3. Paratiroid bezlari

Bu kichik bezlar ikkita asosiy hujayradan iborat:

Bosh hujayralar: Paratiroid gormoni (PTH) ishlab chiqaradi, u qon kaltsiy miqdorini oshiradi.

Oksifil hujayralar: Vazifasi to‘liq o‘rganilmagan, biroq ular yosh o‘tishi bilan ko‘payadi.

4. Buyrak usti bezlari

Har bir buyrak usti bezi ikki qismdan iborat:

Po‘stloq qismi (korteks):

Zona glomeruloza – aldosteron chiqaradi,

Zona fascikulata – kortizol ishlab chiqaradi,

Zona retikularis – androgenlar ishlab chiqaradi.

Mag‘zaviy qismi (medulla): Xromaffin hujayralardan tashkil topgan bo‘lib, ular adrenalalin va noradrenalin gormonlarini ajratadi.

5. Oshqozon osti bezi orolchalar (Langerhans orolchasi)

Bu orolchalar ekzokrin to‘qimalar orasida joylashgan va quyidagi hujayralarni o‘z ichiga oladi:

Alfa hujayralar – glukagon ishlab chiqaradi,

Beta hujayralar – insulin ishlab chiqaradi,

Delta hujayralar – somatostatin,

PP hujayralar – pankreatik polipeptid.

Gormonal boshqaruv va teskari aloqa mexanizmlari:





Endokrin tizimdagi gormonal nazorat ko'p hollarda teskari aloqa tamoyiliga asoslangan bo'ladi. Bu mexanizm gormonlar darajasini muvozanatda ushlab turadi. Masalan:

Gipotalamus-gipofiz-maqсад bezlar o'qi: Gipotalamus chiqaruvchi/inhibitor gormonlar ajratadi. Ular gipofiz faoliyatini boshqaradi, gipofiz esa o'z navbatida boshqa endokrin bezlarga ta'sir qiladi. Maqsad bezlardan ajralgan gormonlar gipotalamus va gipofizga teskari aloqa orqali ta'sir qilib ularning faoliyatini kamaytiradi.

Kaltsiy muvozanati: PTH qon kaltsiysini oshiradi, suyakdan chiqarilishini, buyrakda qayta so'rilishini va D vitamini aktivatsiyasini rag'batlantiradi. Kalsitonin esa bunga qarama-qarshi ta'sir ko'rsatadi.

Glyukoza muvozanati: Insulin qon glyukozasini kamaytiradi, glukagon esa uni oshiradi.

Klinik ahamiyati:

Endokrin bezlarning tuzilishi yoki funksiyasidagi buzilishlar quyidagi kasalliklarga olib keladi:

Gipertiroidizm yoki gipotiroidizm – qalqonsimon bezning buzilishi,

Adisson yoki Kushing sindromi – buyrak usti bezlari kasalliklari,

Qandli diabet – insulin tanqisligi yoki qarshiligi,

Gipofiz o'smalari – GH yoki prolaktin gormonining ortiqcha ishlab chiqarilishi.

Shuning uchun, bezlarning gistologiyasini chuqur tushunish diagnostika va davolashda muhim ahamiyatga ega.

Xulosa: Endokrin bezlarning mikroskopik tuzilishini o'rganish ularning qanday ishlashini tushunishga yordam beradi. Tuzilma va gormonal boshqaruv o'rtasidagi o'zaro bog'liqlik organizmda barqarorlikni saqlashda muhim rol o'ynaydi. Gistologik va gormonal tahlillar orqali endokrin tizim kasalliklarini samarali aniqlash va davolash mumkin.

Foydalanilgan adabiyotlar:

1. Junqueira, L. C., & Carneiro, J. (2015). Basic Histology: Text & Atlas (13-nashr). New York: McGraw-Hill Education.



2. Ross, M. H., & Pawlina, W. (2018). Histology: A Text and Atlas: With Correlated Cell and Molecular Biology (8-nashr). Philadelphia: Wolters Kluwer.
3. Young, B., O'Dowd, G., & Woodford, P. (2013). Wheater's Functional Histology: A Text and Colour Atlas (6-nashr). Edinburgh: Churchill Livingstone Elsevier.
4. Guyton, A. C., & Hall, J. E. (2021). Guyton and Hall Textbook of Medical Physiology (14-nashr). Philadelphia: Elsevier.
5. Melmed, S., Polonsky, K. S., Larsen, P. R., & Kronenberg, H. M. (2020). Williams Textbook of Endocrinology (14-nashr). Philadelphia: Elsevier.
6. Gartner, L. P., & Hiatt, J. L. (2013). Color Textbook of Histology (3-nashr). Philadelphia: Saunders Elsevier.
7. Ganong, W. F. (2016). Review of Medical Physiology (25-nashr). New York: McGraw-Hill Education.